

# Yxoss CBR<sup>®</sup>

Individualisierte Knochenregeneration



Customized Solutions

marketed by

## Geistlich

den  
Regenerations-  
experten




Die individualisierte 3-D-gedruckte Knochenregenerationslösung  
für komplexe Knochendefekte

# Yxoss CBR® – Die Zukunft ist jetzt

Die erste individuell 3-D-gedruckte Knochenregenerationslösung für komplexe Knochendefekte



## Yxoss CBR® Evolution



classic

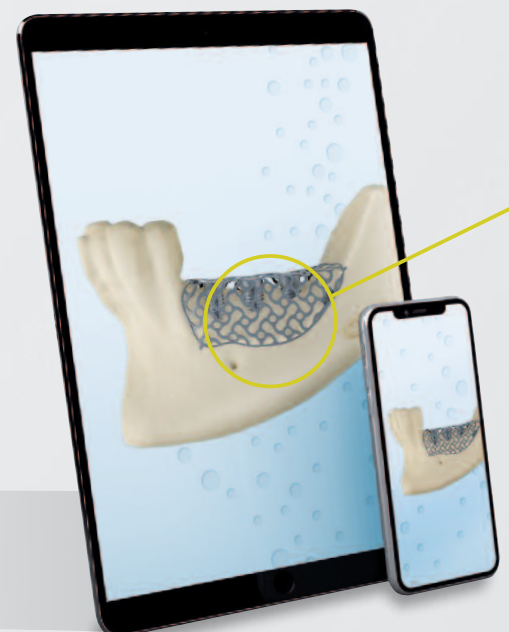
backward



Möglichkeit der **Verkürzung der Operationsdauer** ohne komplizierte Anpassungen

## Inhalt


- 2–3 Yxoss CBR® – Die Zukunft ist jetzt
- 4 ReOss® – Qualität und Präzision sind unsere Stärken
- 5 Weichgewebsmanagement ist ein Schlüssel zum Erfolg
- 6–7 „Diese Technik reduzierte die Schwierigkeiten auf weniger als die Hälfte“ Interview mit Prof. Matteo Chiapasco
- 8–13 Chirurgisches Verfahren Schritt für Schritt
- 14–15 Klinische Fälle mit Yxoss CBR®
  - 16 Yxoss CBR® backward Integrierte 3-D-Implantatpositionierung in der OP-Planung
  - 17 Yxoss CBR® protect Entwickelt für noch einfachere Entfernung
  - 18 Yxoss SurgiGide® Die neue 3-D-gedruckte Bohrschablone von ReOss®
  - 19 Bestellverfahren



Innovative Lösung für die Regeneration  
**komplexer Alveolarknochendefekte**  
durch Nutzung von DVT-Daten in  
Kombination mit **3-D-Drucktechnologie**



Optional: Einzigartige **integrierte Implantatpositionierung**  
in der chirurgischen Planung –  
**Yxoss CBR® backward**



Hohe **Stabilität**  
und sicherer Halt



**Easy Removal Design®** mit  
Sollbruchstellen für einfaches  
Entfernen von Yxoss CBR®



ReOss® berechnet  
das notwendige  
**Augmentationsvolumen**  
für Ihre Fallplanung

## Online 3-D-Designvorschau

Sie können den individuellen Gerüstentwurf einfach online auf Ihrem PC, Tablet oder Smartphone überprüfen. Das hochaufgelöste 3-D-Bild kann in jede Richtung gedreht, für Details gezoomt sowie für Änderungswünsche kommentiert werden. Die Installation einer App ist nicht erforderlich.



**Darstellungsbeispiel**  
auf der Homepage  
<https://www.reoss.eu/>



**Erweitern Sie Ihr Fachwissen mit unseren**  
**Online-Inhalten zu Yxoss CBR®**  
[https://www.geistlich.de/dental-fachpersonen/  
produkte/3-d-titanium-scaffold/yxoss-cbr](https://www.geistlich.de/dental-fachpersonen/produkte/3-d-titanium-scaffold/yxoss-cbr)

# ReOss® – Qualität und Präzision sind unsere Stärken

Wir machen einen Unterschied, indem wir ein definiertes Produktsortiment, basierend auf individuellen Lösungen für Ihre Patient\*innen, liefern.

## CBR – die individualisierte Knochenregeneration

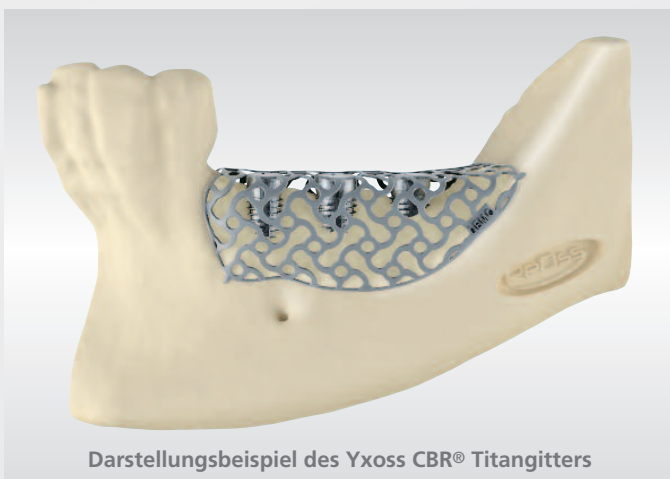

ReOss® nutzt modernste CAD/CAM-Technologie, um die patientenspezifischen Anforderungen an eine geplante Knochenaugmentation zu erfüllen. In einem patentierten Verfahren wird, basierend auf DVT-Bildern, ein konturiertes, formstabiles Gerüst aus Titan 3-D-gedruckt, das individualisierte Knochenregeneration (englisch „customized bone regeneration“, daher unsere Marke CBR®) ermöglicht.

Yxoss CBR® hat die orale Knochenaugmentation durch Individualisierung des normalerweise verwendeten „Titangitters“ revolutioniert, wobei ein digitaler Arbeitsablauf zur Anpassung an die individuelle Anatomie jedes Patienten verwendet wird.

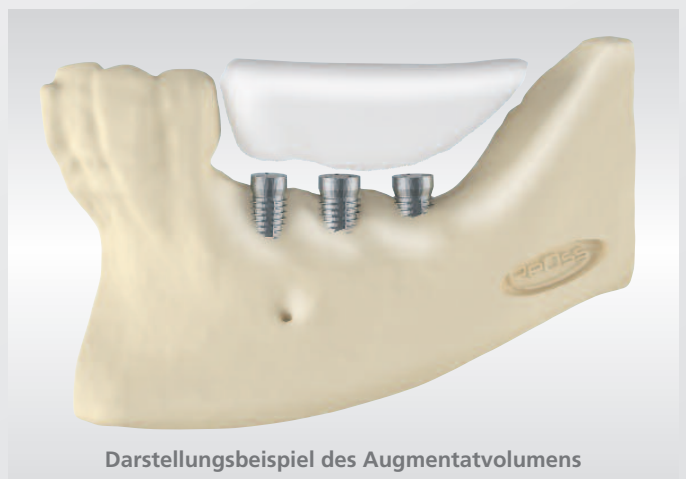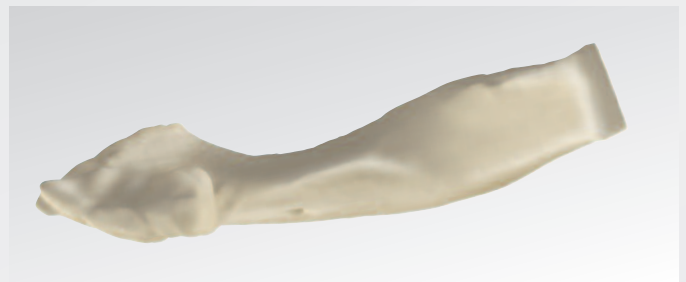
## Ermittlung des Augmentatvolumens

Das benötigte Augmentatvolumen kann genau berechnet werden. Bestellen Sie nur soviel Sie auch wirklich benötigen und sparen Sie unnötige Kosten ein.

Jedes einzelne Titangerüst wird individuell hergestellt, um eine präzise Passform zu erreichen, die die gelieferten spezifischen Patientendaten exakt widerspiegelt. Zeitraubende Abformungen, Beschleifen, Formen und Anpassen sind nicht länger notwendig und scharfe Kanten werden durch das Beschleifen konventioneller Titangitter vollständig beseitigt.



Darstellungsbeispiel des Yxoss CBR® Titangitters



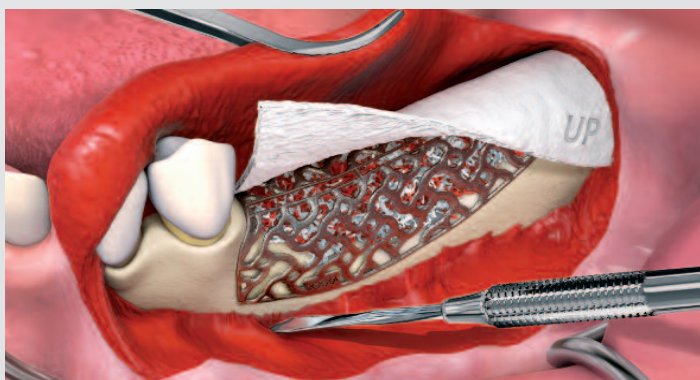
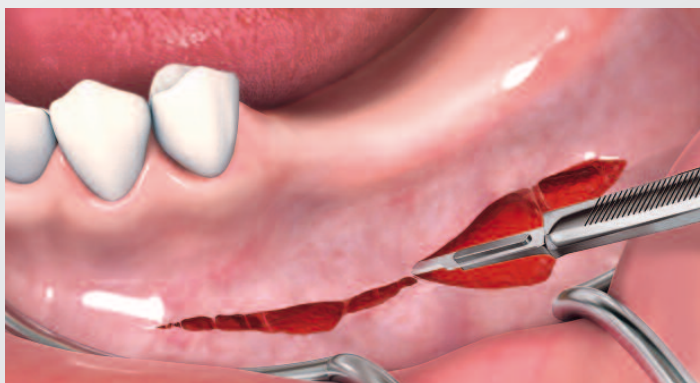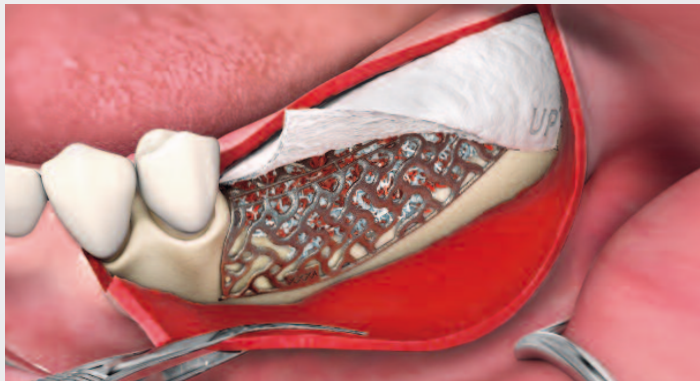
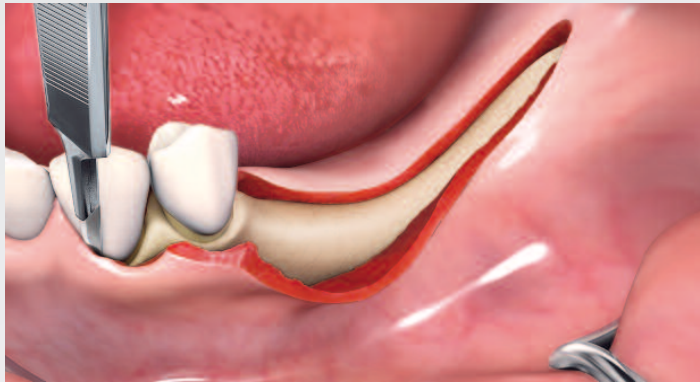Darstellungsbeispiel des Augmentatvolumens

# Weichgewebsmanagement ist ein Schlüssel zum Erfolg

Möglichkeiten für das Lappenkonzept

Erweitern Sie Ihr Fachwissen mit unseren online BioBrief Fallstudien:

<https://www.reoss.eu/events.php#biobrief>



## Kamminzisionstechnik<sup>1</sup>

- > Kamminzision von Mukosa und Periost
- > Keine Entlastungsinzision – Erweiterung 3–4 Zähne nach posterior (wenn möglich)
- > Lappenkonzept: Volllappen

Wenn Yxoss CBR® platziert und die Augmentation entsprechend den Grundsätzen der gesteuerten Knochenregeneration durchgeführt wird, kann der Lappen durch eine periostale Entlastungsinzision tief in den vestibulären Bereich mobilisiert werden. Dies ermöglicht einen spannungsfreien Lappenverschluss.

## Poncho-Technik<sup>1</sup>

- > Hohe vestibuläre Inzision von Mukosa, Muskel und Periost
- > Vorbereitung und Mobilisierung des Lappens
- > Keine Entlastungsinzision
- > Lappenkonzept: Volllappen

Diese Poncho-Technik wird bei ausgeprägten vertikalen Defekten bevorzugt. Nach der Inzision erfolgen die Präparation eines Mukoperiostlappens, das Debridement von Narbengewebe und die Freilegung des Defekts. Anschließend wird ein passiver, spannungsfreier Sitz des Yxoss CBR® sichergestellt.

1| Sagheb K et al., Int J Implant Dent 2017; 3(1):36.  
(verändert nach Dr. Marcus Seiler MSc MSc).

# „Diese Technik reduzierte die Schwierigkeiten auf weniger als die Hälfte“



Interview mit Prof. Matteo Chiapasco | Mailand, Italien

Prof. Chiapasco hat viele chirurgische Techniken angewendet, um neue Knochenhöhe und -breite zu gewinnen. Vor kurzem hat er seine klinischen Erfahrungen mit Yxoss CBR® veröffentlicht. Was ist für ihn der Schlüssel zum Erfolg?

## Herr Prof. Chiapasco, was hat Sie überzeugt, Yxoss CBR® auszuprobieren?

Prof. Chiapasco: Die verfügbaren Titan-gitter können schwierig zu handhaben und zu fixieren sein. Ich hoffte, dass Yxoss CBR® das chirurgische Verfahren vereinfachen würde.

## Und tat es das?

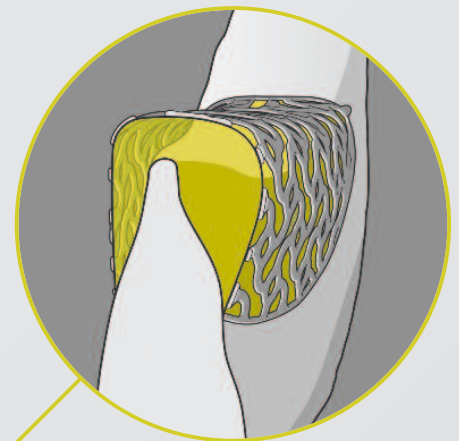
Ja. Und ich habe auch die Operationszeiten deutlich reduziert. Außerdem sind die Stabilität und die Genauigkeit der Rekonstruktion erstaunlich. Man kann die Rekonstruktion in 3-D betrachten, bevor man mit der Operation beginnt, und die Menge des benötigten

Transplantatmaterials berechnen. Durch die Verwendung von Yxoss CBR® vermeide ich eine traumatischere Entnahme von Knochenblöcken. Ich verwende nur Knochenspäne – hauptsächlich von intraoralen Stellen entnommen – und Geistlich Bio-Oss®.

## Wie viel Höhe und Breite können Sie mit Yxoss CBR® gewinnen?

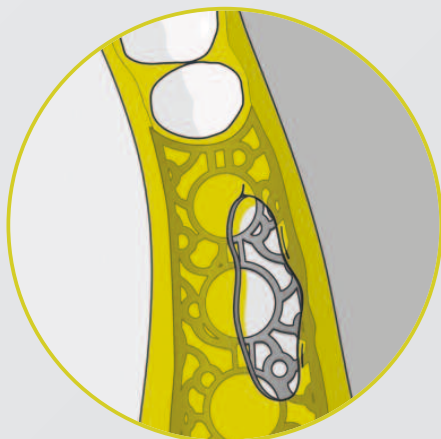
Theoretisch sind der Knochenaugmentation keine nennenswerten Grenzen gesetzt, weder in vertikaler noch in horizontaler Richtung. In einigen Fällen habe ich 10 mm an Höhe gewonnen. Aber wir können die Knochenaugmentationen willkürlich in drei Kategorien

einteilen: 1–3 mm, 4–6 mm und >6 mm. Je größer, desto schwieriger. Vertikale Augmentationen können anspruchsvoller sein als horizontale, insbesondere für weniger erfahrene Chirurgen.



## Wie würden Sie einen Kollegen davon überzeugen, Yxoss CBR® auszuprobieren?

Es ist zwar wichtig, ein Experte für GBR zu sein, aber diese Technik reduziert die Schwierigkeiten auf weniger als die Hälfte und ist vorhersagbar, effektiv und präzise. Probieren Sie es aus, um es zu glauben.



## Bei großen Knochenaugmentationen sind Dehiszenzen ein häufiges Problem. Wie oft treten solche Komplikationen bei der Anwendung von Yxoss CBR® auf?

Wenn wir alle Freilegungen einbeziehen, liegt die Inzidenz bei etwa 20%. Aber die meisten von ihnen beeinträchtigen das Ergebnis nicht, insbesondere, wenn sie in späteren Stadien der Transplantatintegration auftreten. Schwere Frühdehiszenzen mit Verlust der Transplantate traten bei uns in weniger als 5% der Fälle auf.

## Was ist der Schlüssel zur Vermeidung von Dehiszenzen?

Viele Faktoren können dieses Risiko reduzieren: 1) Arbeiten unter sterilen Bedingungen; 2) genaue und signifikante Lappenentlastung, um eine spannungsfreie und hermetische Naht zu erhalten; 3) gute Qualität der Weichteile; 4) keine

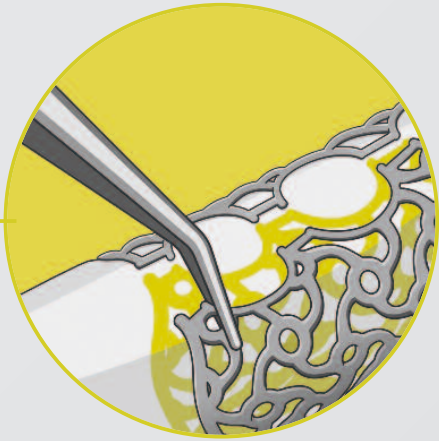Belastung der regenerierten Bereiche mit herausnehmbaren Prothesen.

## Wenn Dehiszenzen auftreten, wie gehen Sie vor?

### Stören sie die Knochenheilung?

Wenn die Dehiszenz unmittelbar nach der Operation auftritt, ist das Risiko eines relevanten Verlusts an Transplantatmaterial höher. Das feinkörnige Transplantat ist stärker exponiert und noch nicht integriert.

Ich empfehle jedoch nicht, die Lappen neu zu vernähen. Es könnte das Infektionsrisiko erhöhen, da das Gitter von einem Bakterienfilm bedeckt sein könnte. Bei Anzeichen einer Infektion, insbesondere bei Vereiterung, empfehle ich, das Gitter zu entfernen, das Transplantatmaterial mit Granulationsgewebe bedecken zu lassen und nach ein paar Wochen eine erneute Bewertung vorzunehmen.



Trotz dieses ungünstigen Ereignisses, kann sich ein Teil des ursprünglichen Transplantats noch integrieren. Wenn die Dehiszenz später auftritt, besteht eine hohe Wahrscheinlichkeit, dass sich unter den freiliegenden Teilen Granulationsgewebe gebildet hat, das das Transplantat schützt. In diesem Fall kann durch Mundhygienemaßnahmen, wie Chlorhexidin-Mundspülungen und häufige Nachsorge, der Großteil des Transplantats erhalten werden. Antibiotika sind in der ersten Woche nach der Operation hilfreich. Aber in den frühen Phasen ist das Transplantat schlecht vaskularisiert, und Antibiotika erreichen kaum das Ziel.

## Knochengewinn

**Das Entfernen des Gitters kann schwierig sein. Was sind Ihre Erfahrungen mit Yxoss CBR®?**


Die Gitterentfernung ist eine der heikelsten Phasen des gesamten Regenerationsverfahrens. Während der Einheilung kann das Knochentransplantat das Gitter sogar mit neugebildetem Knochen überdecken, was seine Entfernung komplexer macht. Außerdem sind die Weichgewebe, die über dem Gitter liegen, im Allgemeinen dünn und durchdringen das Gitter. Um das Weichgewebe und die konsolidierten Knochentransplantate vom Gitter zu trennen, muss auf äußerste Genauigkeit geachtet werden.

**Haben Sie einen Tipp, um die Gitterentfernung zu erleichtern?**

Warten Sie mindestens sieben bis acht Monate und... achten Sie auf gute und geschulte Hände und feinfühligere, aufmerksame Maßnahmen !!!

# Keine biologischen oder prothetischen Komplikationen

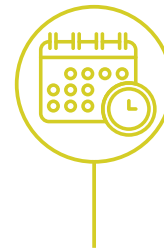
Eine Zusammenfassung der Ergebnisse von Chiapasco et al. 2021




**Retrospektive einarmige Studie**



**41 Patient\*innen  
53 OP-Stellen**

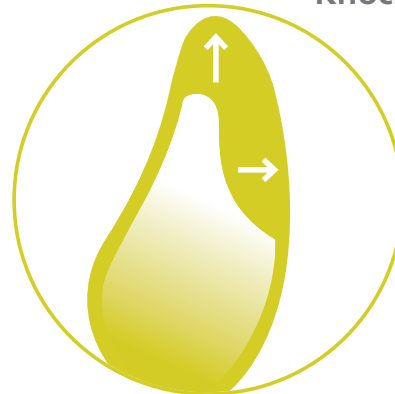

**11 Monate\* nach der Belastung Exposition?**



**Yxoss CBR®  
Geistlich Bio-Oss®  
Geistlich Bio-Gide®  
autologer Knochen**


## Knochengewinn



↑ **Vertikaler Knochengewinn  
4,78 ± 1,88 mm**

→ **Horizontaler Knochengewinn  
6,35 ± 2,10 mm**

## Expositionen



**Keine Exposition**

**8 Exposition, aber problemlose Heilung**

**3 Exposition führt zu partiellem Knochenverlust**

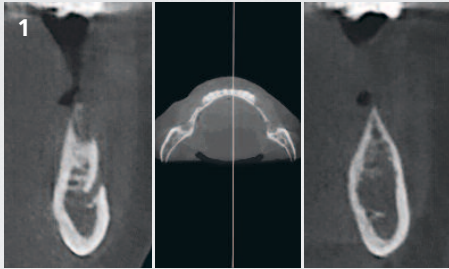
1 | Chiapasco M, et al: Clin Oral Implants Res 2021; 32(4):498-510.

\* (Mittelwert = 10,6 Monate; Bereich: 2-26; median = 10,6; Stabw. = 6,49)

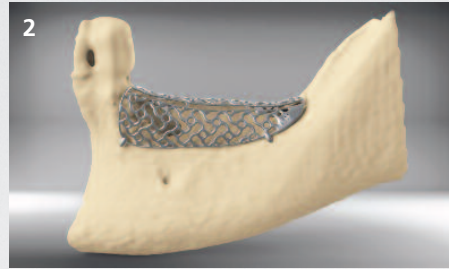
# Chirurgisches Verfahren Schritt für Schritt

Die Planung des Patientenfalls berücksichtigt lokale und allgemeine patienten-spezifische Risikofaktoren, gemäß den Grundsätzen des Backward Planning für die Implantatpositionierung. Der horizontale und vertikale Knochendefekt kann mit Yxoss CBR® regeneriert werden.

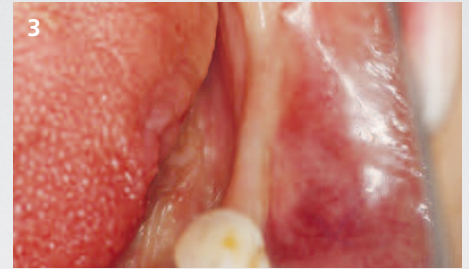
Der folgende Fall<sup>1</sup> zeigt Schritt für Schritt die wichtigen Verfahren zur Regeneration des Knochens (horizontal und vertikal) mit der Drucktechnologie nach Dr. Marcus Seiler MSc MSc.



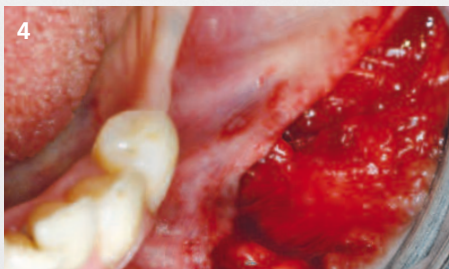Die Grundlage für die Planung der Implantattherapie ist die klinische und röntgenologische Diagnose mit einem DVT-Scan.



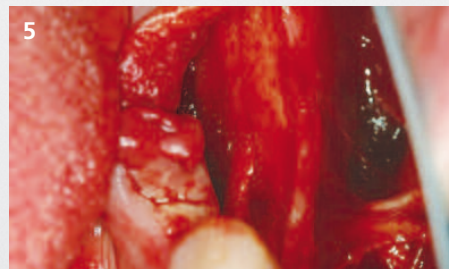
Ein präzises 3-D-Planungsmodell wird, basierend auf DVT-Daten, erstellt. Anpassungen der exakten Form sind möglich, abhängig von den Präferenzen des Chirurgen und dem Feedback.



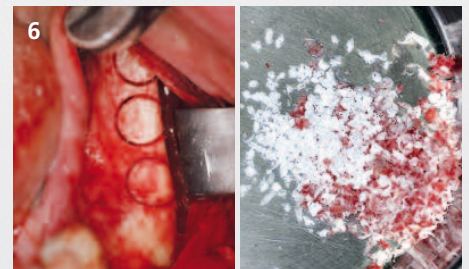
Für die Verwendung von Yxoss CBR® gelten intraoperativ die üblichen oralchirurgischen und implantologischen Hygienebestimmungen. Gleiches gilt für die Patientenmedikation.



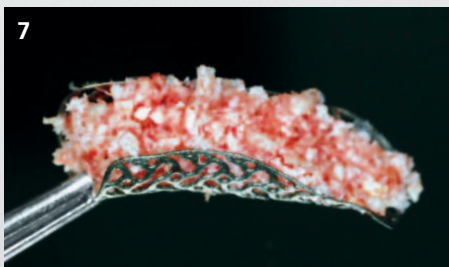Die Eröffnungsinzision ist unter Berücksichtigung der Ausdehnung und Lokalisation sowie der anatomischen Strukturen der zu augmentierenden Region zu gestalten.



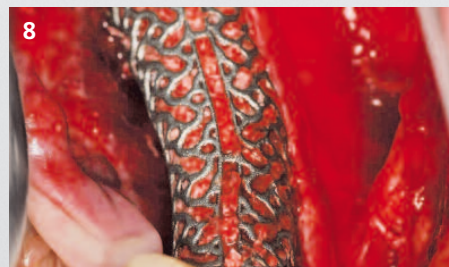
Die anschließenden Schritte sind die Präparation eines Mukoperiostlappens, das Debridement von Narbengewebe und die Freilegung des Defekts. Die ausreichende Blutversorgung des Lappens wird durch eine breite Basis des Lappens begünstigt.



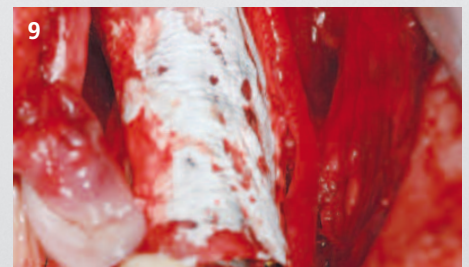Autologer Knochen kann von den üblichen intraoralen Entnahmestellen gewonnen und mit Knochenersatzmaterialien (z.B. Geistlich Bio-Oss®) gemischt werden.



Das Yxoss CBR® wird initial mit autologem Knochen und Knochenersatzmaterial (z.B. Geistlich Bio-Oss®) gefüllt.



Yxoss CBR® wird mit einer Osteosyntheseschraube am vorhandenen Restknochen fixiert. Die Schraube kann generell, abhängig von der vorgesehenen Position, durch jede beliebige Öffnung des Titangerüsts eingeführt werden. Die Ränder von Yxoss CBR® liegen auf dem darunter befindlichen Knochengewebe auf.



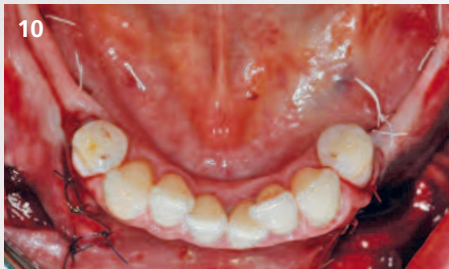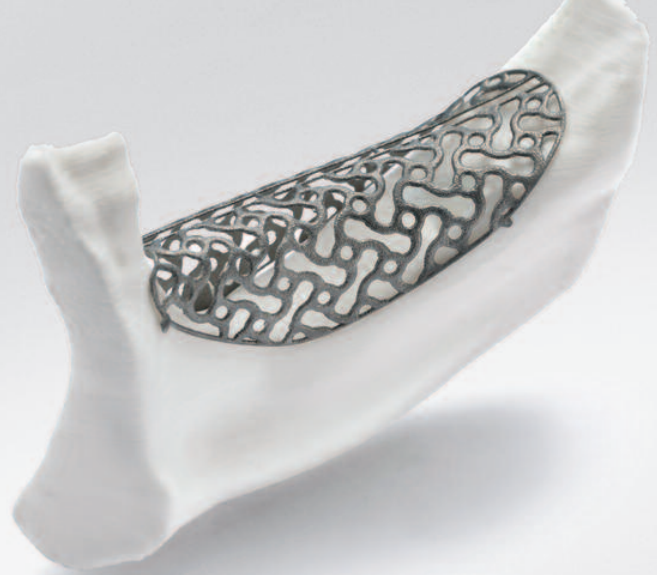Eine resorbierbare Membran (z.B. Geistlich Bio-Gide®) sollte über das Yxoss CBR® gelegt werden, um das Einwachsen von Weichgewebe zu verhindern und die Weichgeweberegeneration über dem Titangerüst zu unterstützen.

<sup>1</sup> Operation und Konzept von Dr. Marcus Seiler MSc MSc.

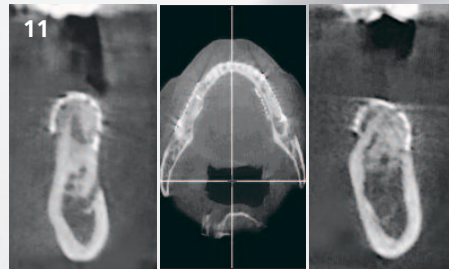




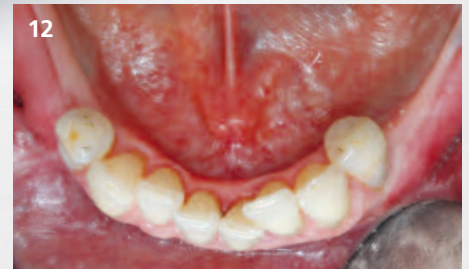Weitere Informationen  
und Videos finden Sie hier!  
[https://www.reoss.eu/  
events.php#surgicalvideo](https://www.reoss.eu/events.php#surgicalvideo)



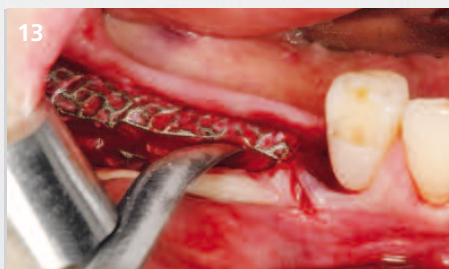Die Wunde sollte nach Möglichkeit vollständig verschlossen werden. Beim Wundverschluss wird der Mukoperiostlappen fest, aber spannungsfrei mit Einzelknopf- und tiefen Mäandernähten über Yxoss CBR<sup>®</sup> vernäht. Druck auf den augmentierten Kamm muss vermieden werden.



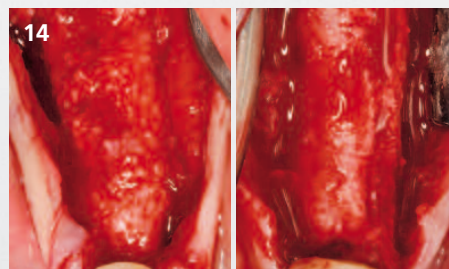
Vor der Wiedereröffnung muss die klinische und röntgenologische Diagnose berücksichtigt werden.



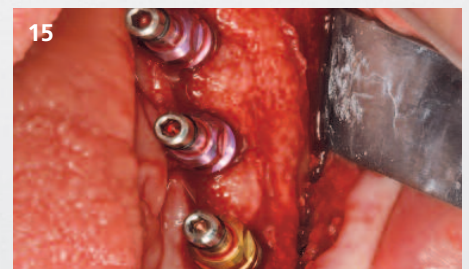Wiedereröffnung der augmentierten Stelle etwa 4 bis 6 Monate nach der Operation und abhängig von der Defektgeometrie spätestens 9 Monate nach dem Ersteingriff.



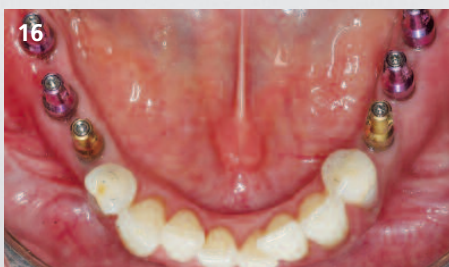Nach Entfernung der Fixierungsschrauben kann Yxoss CBR<sup>®</sup> mittels der Sollbruchstellen einfach entfernt werden.



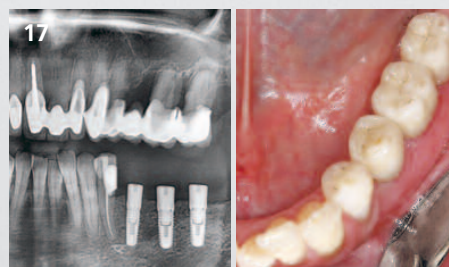
Vitaler Knochen ist bis zu der von der Form des Yxoss CBR<sup>®</sup> definierten Kontur regeneriert.



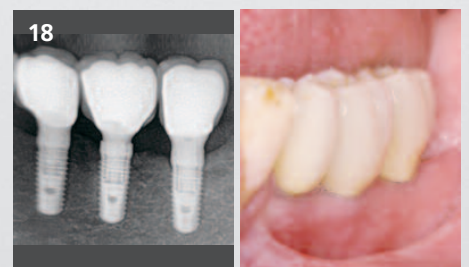Insertion von Implantaten in den augmentierten Alveolarkamm entsprechend der geplanten prothetischen Versorgung.



Die prothetische Versorgung erfolgt unter Berücksichtigung der üblichen Vorsichtsmaßnahmen.




Nachkontrollen ebenso wie die röntgenologische Auswertung sollten gemäß den standardisierten Empfehlungen der jeweiligen zahnmedizinischen Fachgesellschaften durchgeführt werden.



Klinische und radiologische Bildgebung des Langzeitergebnisses in diesem Fall bei 5-Jahres-Nachverfolgung.

#### Verwendete Biomaterialien:

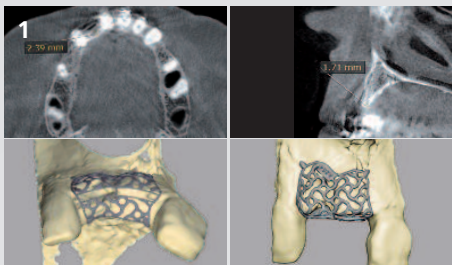
Geistlich Bio-Oss<sup>®</sup>  
Geistlich Bio-Gide<sup>®</sup>



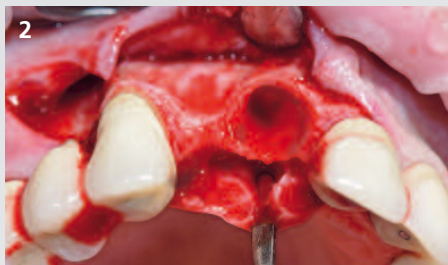
# Horizontaler Defekt Oberkiefer / 2 fehlende Zähne



Chirurgie und Konzept von  
Prof. Dr. Frank Liebaug  
Steinbach-Hallenberg, Deutschland



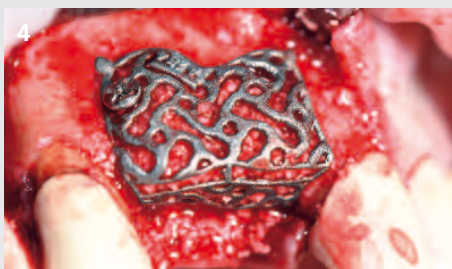DVT-Scan zeigt die bukkale Defizitkontur mit dem entsprechenden Knochendefekt. Im Rahmen der Planung kann das Yxoss CBR® nach den Wünschen des Kunden ausgerichtet werden.



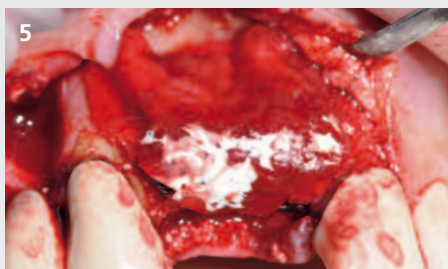
Klinische Situation mit horizontalem und kleinerem vertikalem Knochendefizit.



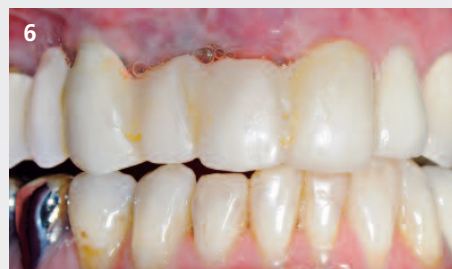Füllung des 3-D-Titangerüsts mit einer Mischung aus autologen Knochenchips und Geistlich Bio-Oss® grobes Granulat (1–2 mm)



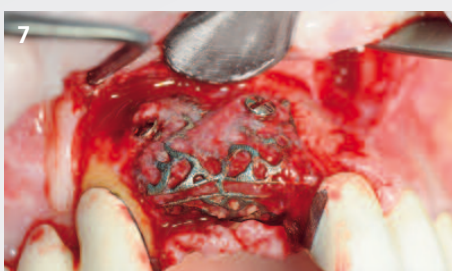Mit einer Osteosyntheseschraube wird Yxoss CBR® fixiert.



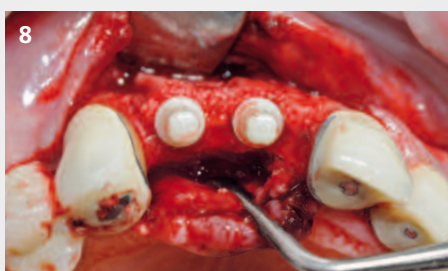Geistlich Bio-Gide® wird über dem Gerüst adaptiert und der Mukoperiostlappen so präpariert, dass ein spannungsfreier Wundverschluss möglich ist.



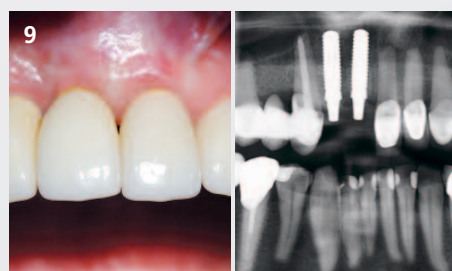Es wird ein temporärer Zahnersatz eingegliedert, um jegliche mechanische Krafteinwirkung auf die augmentierte Stelle zu vermeiden. Dadurch werden die Kau- und Sprechfunktion des Patienten unterstützt.



Situation bei Wiedereröffnung 6 Monate nach der Augmentation. Mit einem Raspatorium wird ein Bruch an der Sollbruchstelle herbeigeführt, um Yxoss CBR® einfach zu entfernen.




Es wurden zwei Vollkeramikimplantate (Vita Clinical, Deutschland) inseriert, gefolgt vom Einsetzen eines provisorischen Zahnersatzes zur Verbesserung der Weichgewebkontur.



Endgültige prothetische Restauration mit individuell geschichteter Keramik. Panoramaröntgenbild nach Implantation.

**Verwendete Biomaterialien:**

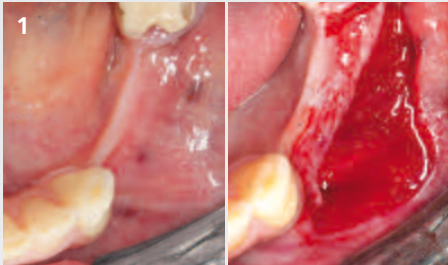
Geistlich Bio-Oss®  
Geistlich Bio-Gide®



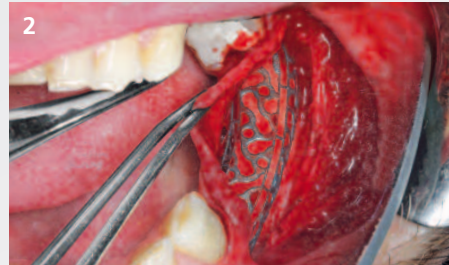
# Horizontaler Defekt Unterkiefer / 3 fehlende Zähne



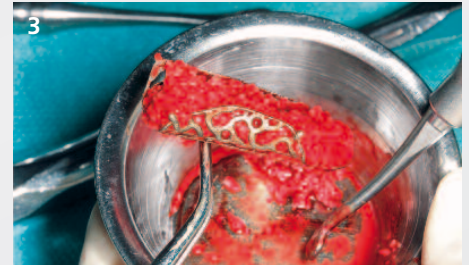Chirurgie und Konzept von  
Dr. Thomas Barth und  
Dr. Stefan Ulrici  
Leipzig, Deutschland



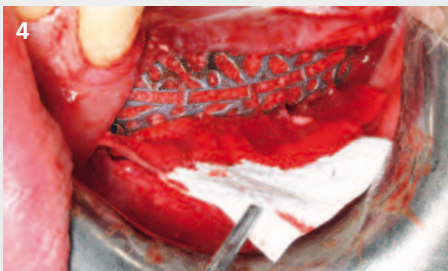
1  
Klinische Situation zeigt das horizontale Defizit. Für den Zugang zur Defektregion wird ein Poncho-Lappendesign gewählt.



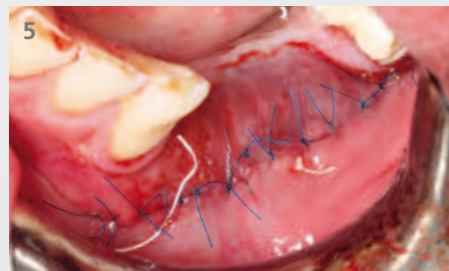2  
Nach Freilegung der Defektstelle wird getestet, ob Yxoss CBR® zur Morphologie des Defekts passt.



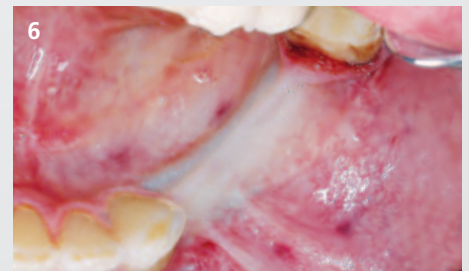
3  
Autologer Knochen wird aus der intraoralen Entnahmestelle gewonnen und 50:50 mit Geistlich Bio-Oss® gemischt. Das Gitter kann gut fixiert werden.



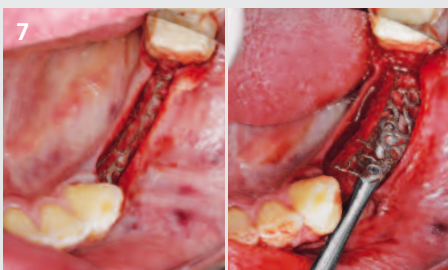
4  
Geistlich Bio-Gide® wird über Yxoss CBR® platziert, um das Einwachsen von Weichgewebe in den Knochen zu verhindern und die Weichgeweberegeneration über dem Titangerüst zu unterstützen.



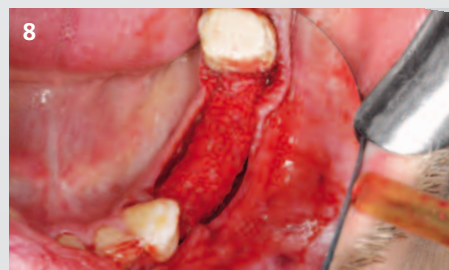5  
Der Mukoperiostlappen wird dicht über Yxoss CBR® gelegt und mit tiefen Matratzennähten und Einzelknopfnähten vernäht.



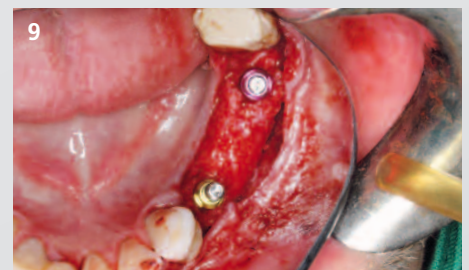6  
Klinische Okklusalanzeige nach 6 Monaten. Keine Komplikationen in der Einheilphase.



7  
Bruch von Yxoss CBR® an der Sollbruchstelle entlang der mittkreftalen Linie mit einem Raspatorium.




8  
Nach Wiedereröffnung und Gitterentfernung nach 6 Monaten zeigt sich vitaler regenerierter Knochen.



9  
Insertion von zwei Implantaten in den regenerierten Knochen.

## Verwendete Biomaterialien:

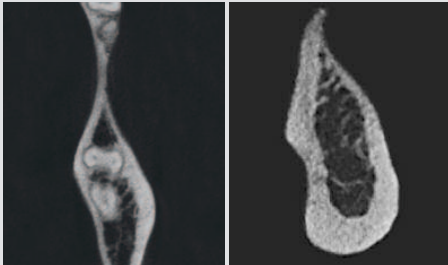
Geistlich Bio-Oss®  
Geistlich Bio-Gide®



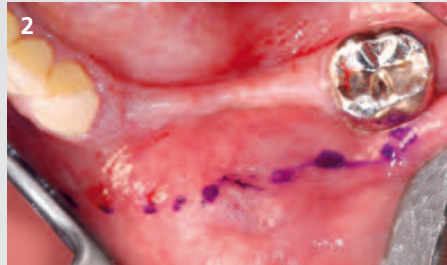
# Horizontaler/vertikaler Defekt Unterkiefer / 3 fehlende Zähne



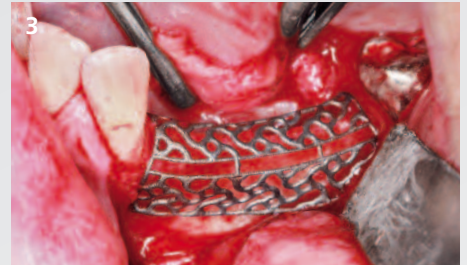Chirurgie und Konzept von  
Dr. Dr. Keyvan Sagheb  
Dr. Dr. Eik Schiegnitz  
Mainz, Deutschland



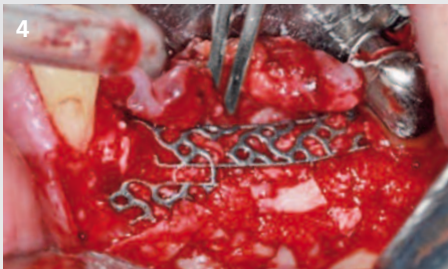
Präoperativer DVT-Scan des Patienten mit horizontalem und vertikalem Defekt im linken Unterkiefer.



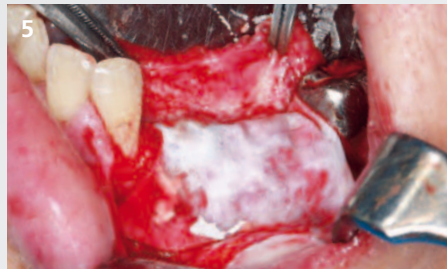
Präoperatives klinisches Bild mit markierter Inzisionslinie für einen Poncho-Lappen. Die Inzision erfolgt tief in die vestibuläre Region, um die anschließende Naht mit Abstand vom 3-D-Titangerüst zu positionieren. Diese Schnittführung wird bei vertikalen Defekten durchgeführt und kann dazu beitragen, eine Dehiszenz zu vermeiden.



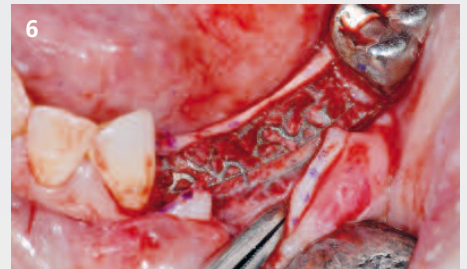
Evaluierung der Passform von Yxoss CBR<sup>®</sup> an der Defektstelle.



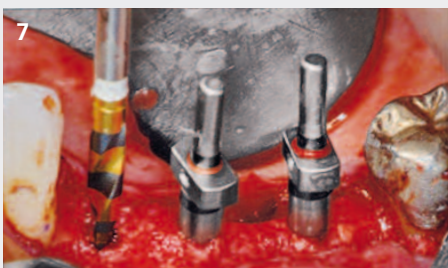Autologer Knochen wird 50:50 mit Geistlich Bio-Oss<sup>®</sup> gemischt, um das Titangerüst zu füllen. Normalerweise reicht eine Stabilisierung mit einer oder zwei Schrauben.



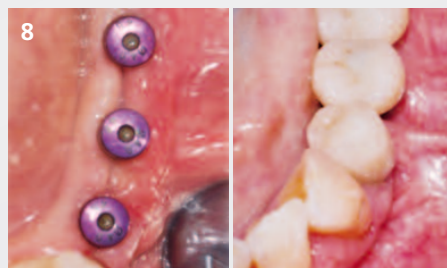Abdeckung des Titangerüsts mit einer Geistlich Bio-Gide<sup>®</sup> Membran unterstützt zuverlässig die Hartgeweberegeneration und schützt den augmentierten Bereich vor dem Einwachsen von Weichgewebe.



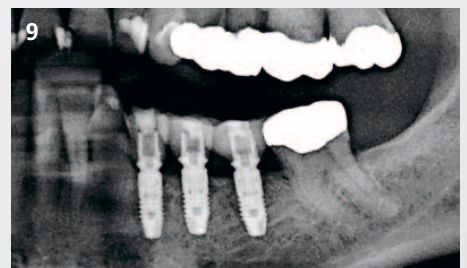Re-entry 6 Monate nach Augmentation. Dank des Easy Removal Design<sup>®</sup> kann Yxoss CBR<sup>®</sup> nach dem Brechen im krestalen Bereich leicht entfernt werden.



Implantatinsertion in prothetisch korrekter Position und entsprechend der 3-D-Planungssoftware.



Klinisches Bild nach der Weichgewebsheilung (links). Klinische Situation nach Implantation mit endgültiger prothetischer Restauration (rechts).



Röntgenbefund nach prothetischer Restauration.

**Verwendete Biomaterialien:**

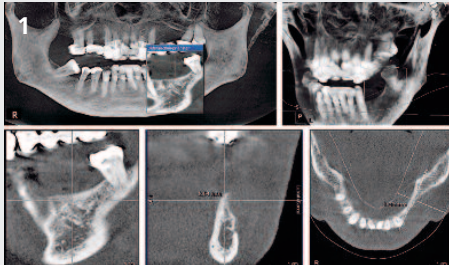
Geistlich Bio-Oss<sup>®</sup>  
Geistlich Bio-Gide<sup>®</sup>



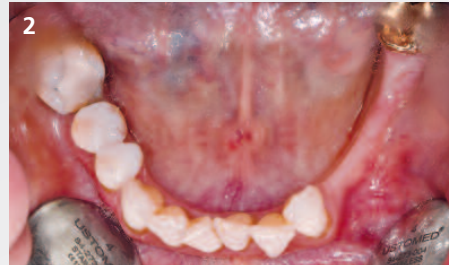# Horizontaler/vertikaler Defekt Unterkiefer / 3 fehlende Zähne



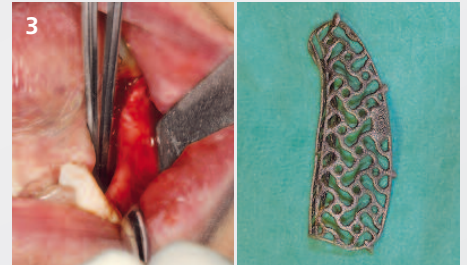
Chirurgie und Konzept von  
Dr. Alexander Volkmann  
Jena/Eisenach, Deutschland



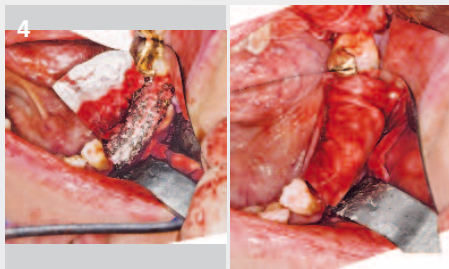
DVT zeigt den horizontalen und vertikalen bukkalen Knochendefekt.



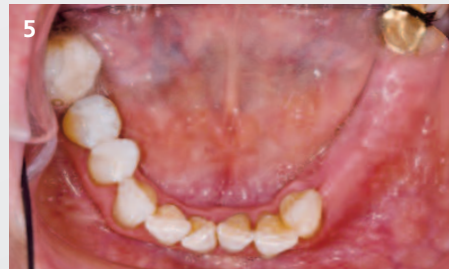Klinische Situation vor der Augmentation.



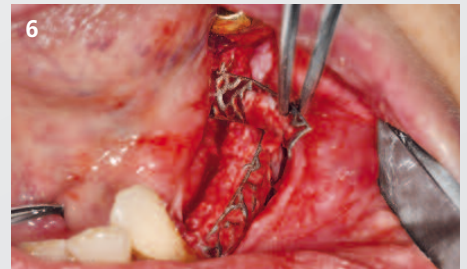
Nach Eröffnung mit einer Kamminzision wird Yxoss CBR® testweise aufgelegt und der Lappen ausreichend mobilisiert, um einen vollständigen Weichgewebsverschluss nach dem Augmentationsverfahren sicherzustellen.



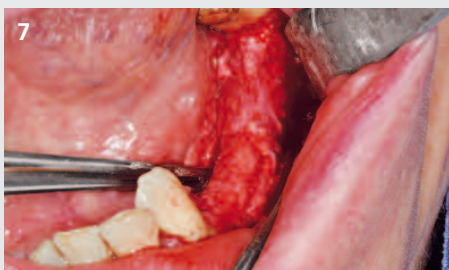Autologer Knochen wird mit einem Safe-scraper® (META, Italien) entnommen und 30:70 mit Geistlich Bio-Oss® gemischt. Yxoss CBR® wird mit 2 Schrauben fixiert und vollständig mit einer Geistlich Bio-Gide® Membran abgedeckt.



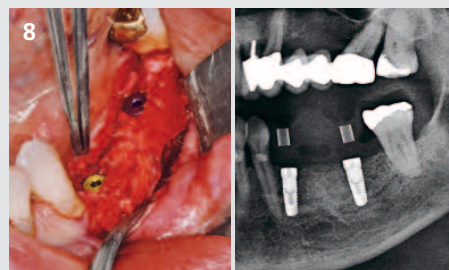
Klinisches Bild zeigt den Umfang der horizontalen Augmentation im Vergleich zur Ausgangssituation.



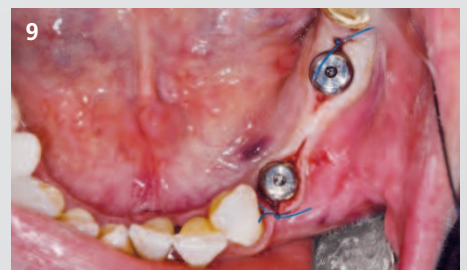Das Titangitter wird einfach mit Hilfe der Sollbruchstelle entfernt.



Regenerierter Alveolarkamm nach Entfernung von Yxoss CBR®.





Die Implantate (34 und 36) wurden inseriert und eine sekundäre Augmentation mit autologen Knochenchips durchgeführt, die während der Implantation aus den Implantatbetten gewonnen wurden. Röntgenaufnahme nach der Implantation.



Es erfolgte eine zusätzliche kieferorthopädische Behandlung und die Gingivaformer wurden nach 3 Monaten zur Weichgewebsmodellierung eingesetzt. Chirurgische Behandlungszeit: 7 Monate.

## Verwendete Biomaterialien:

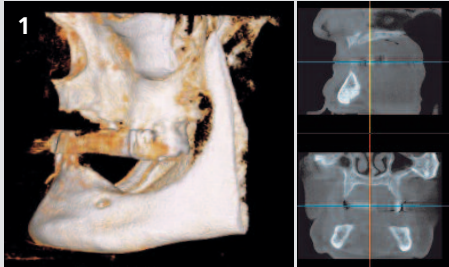
- Geistlich Bio-Oss®
- Geistlich Bio-Gide®
- Meta Safescraper®



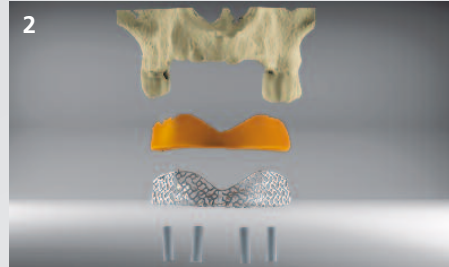
# Großer horizontaler/vertikaler Defekt Oberkiefer / 8 fehlende Zähne



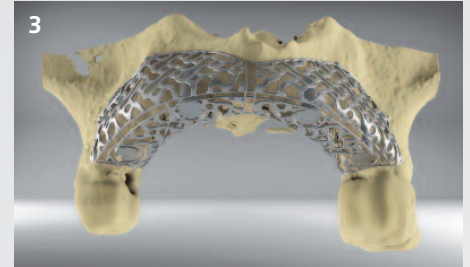
Operation und Konzept von  
Dr. Marcus Seiler MSc MSc und  
Dr. Amely Hartmann  
Filderstadt, Deutschland



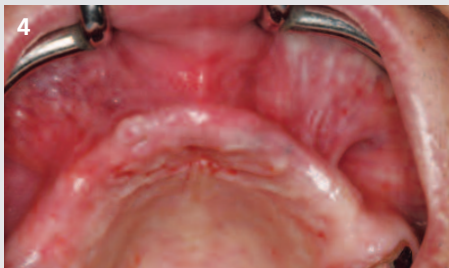1 Großer horizontaler u. vertikaler Knochendefekt in regio 14-24; Defizit ist durch langjähriges Tragen von schleimhautgetragenen Prothesen entstanden.



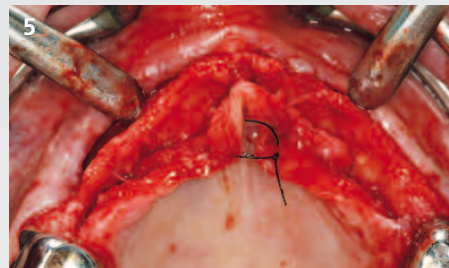
2 Das Bild ist aufgegliedert in einen 3-D-Entwurf mit 3-D-Modell, das Transplantatvolumen, das Yxoss CBR® Titangitter und geplante Implantate.



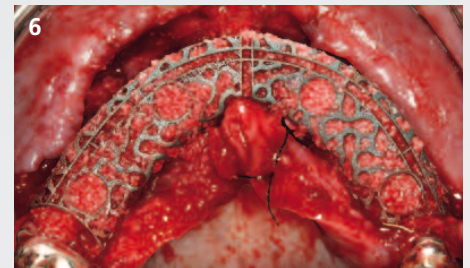
3 Auf dieser 3-D-Konstruktion sehen Sie das 3-D-Modell und Yxoss CBR®.



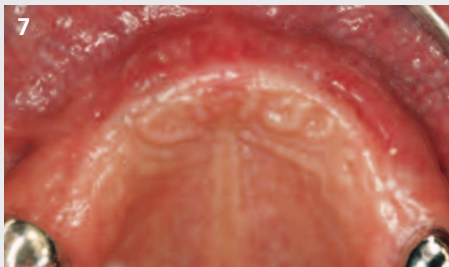4 Klinische Ausgangssituation vor Eröffnung des Weichgewebes.



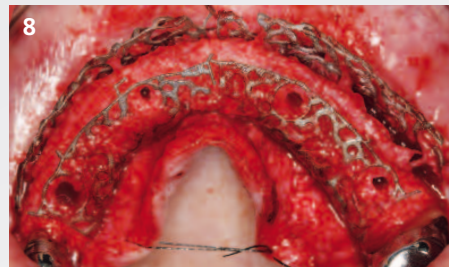5 Darstellung des knöchernen Situs mit einem Vollappen (Kamminzision).



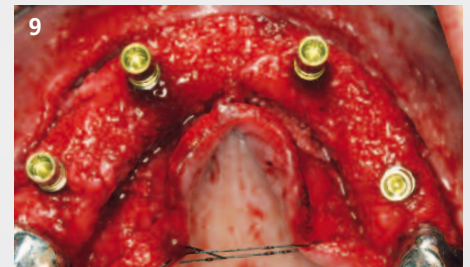6 Titangerüst mit 100% Geistlich Bio-Oss® gefüllt und auf den Knochendefekt platziert. Fixierung mit 4 Minischrauben im vestibulären Bereich.



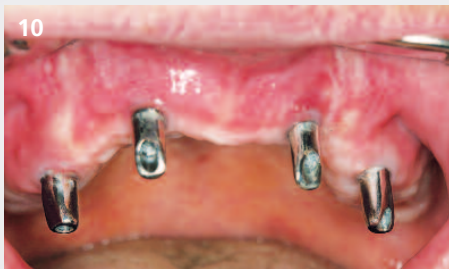7 Klinische Situation nach 6 Monaten Einheilung.



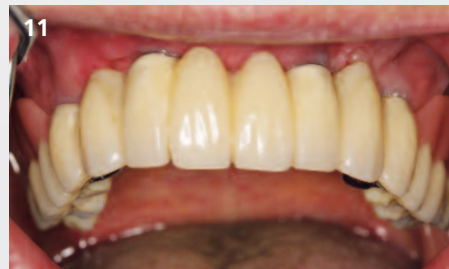8 Trennung von Yxoss CBR® in 2 Teile an den Sollbruchstellen (Easy Removal Design®). Vorböhrn durch eingebaute Löcher nach dem Prinzip des Backward Planning.



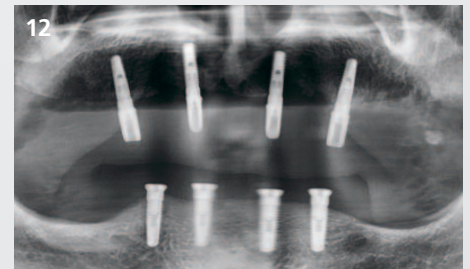
9 4 Implantate in Positionen 14, 12, 22 und 24 zur Abstützung der Prothese gesetzt. Die Blutung aus dem Knochen zeigt gute Vaskularisation.



10 Situation 3 Monate nach der endgültigen prothetischen Versorgung.



11 Eingliederung der endgültigen prothetischen Versorgung.



12 Panoramaröntgenbild 6 Monate nach der Augmentation. In der Zwischenzeit wurden 4 zusätzliche Implantate im Unterkiefer gesetzt.

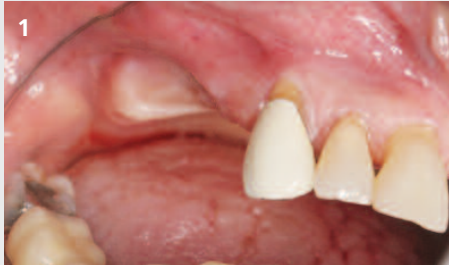**Verwendete Biomaterialien:**  
Geistlich Bio-Oss®



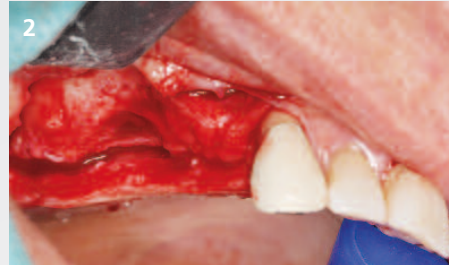
# Horizontaler/vertikaler Defekt Posteriorer Oberkiefer / 3 fehlende Zähne




Operation und Konzept von  
Dr. Marcus Seiler MSc MSc  
Filderstadt, Deutschland



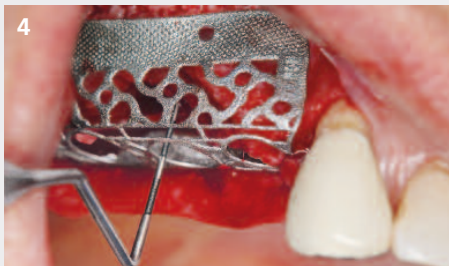
1 Klinische Ausgangssituation des vertikalen und horizontalen Defekts.



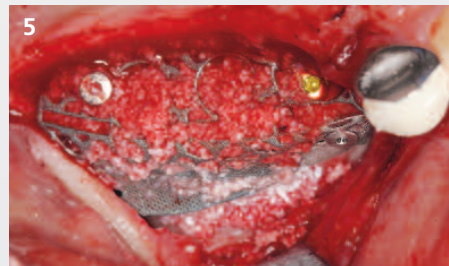
2 Vertikaler und horizontaler Knochendefekt nach chirurgischer Eröffnung mittels Inzision in der Kammmittle.



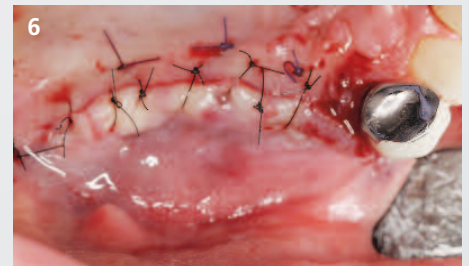
3 3-D-gedrucktes Titangerüst mit vorgegebenen Fixierungsmöglichkeiten im apikalen Bereich der „protect“-Struktur.



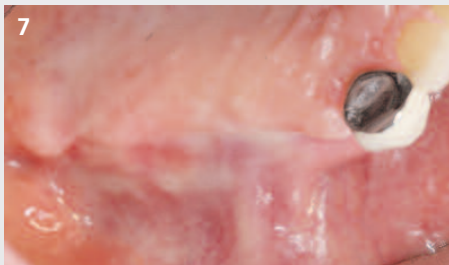4 Einprobe von Yxoss CBR® protect in den Defektbereich. Es zeigt sich ein Knochen-defekt von ca. 6 mm.



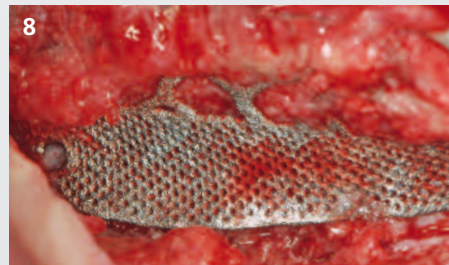5 Entsprechend dem Backward Planning konnte ein Implantat sofort eingesetzt werden (Pos.14). Zusätzlich wurde ein externer Sinuslift durchgeführt.



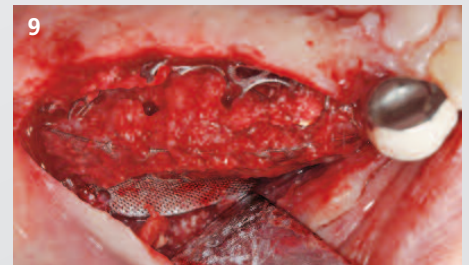
6 Spannungsfreier Verschluss des doppellagigen Mukoperiostlappens über Yxoss CBR® protect mit resorbierbarer tiefer Mäandernaht und einfachen unterbrochenen Nähten.



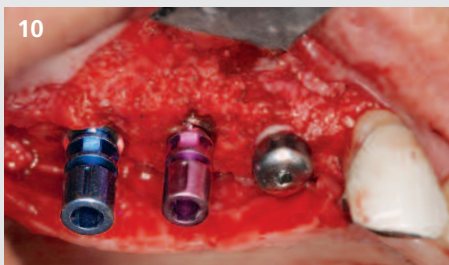7 Das klinische Bild zeigt eine irritationsfreie Einheilung nach der umfangreichen horizontalen und vertikalen Augmentation.



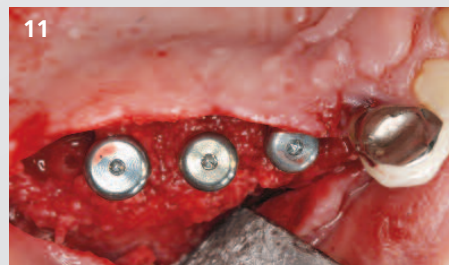8 Yxoss CBR® protect verhinderte erfolgreich das Einwachsen von Hart- und Weichgewebe im apikalen Bereich. Die Knochenreifung wurde nicht beeinträchtigt.



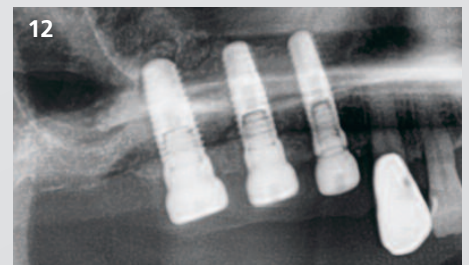9 Dank des Yxoss CBR® protect-Konzepts konnte das Gerüst nach einer Einheilzeit von 6 Monaten leichter entfernt werden.



10 Vollständig regenerierter und ausgereifter Knochen mit Implantaten.




11 Nach dem Einsetzen der beiden zusätzlichen Implantate und der Gingivaformer wird der Lappen wieder verschlossen.



12 Die Röntgenaufnahme zeigt die Implantatpositionen innerhalb des regenerierten Knochens.

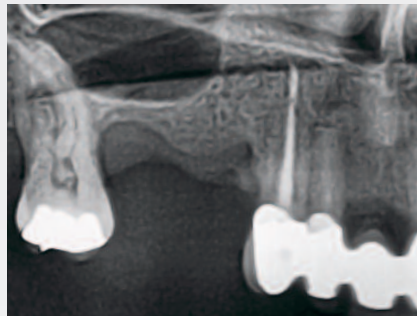
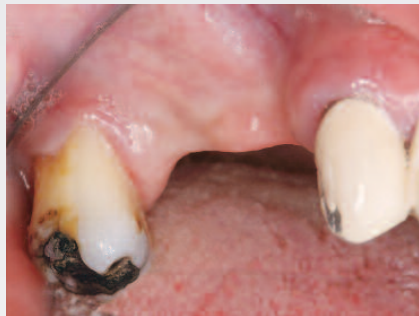## Verwendete Biomaterialien:

Geistlich Bio-Oss®  
Geistlich Bio-Gide®



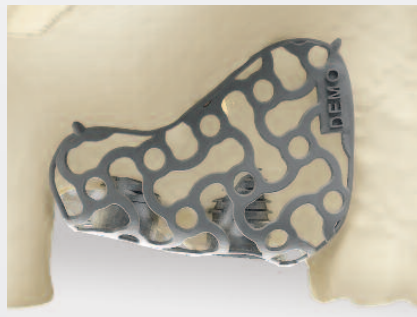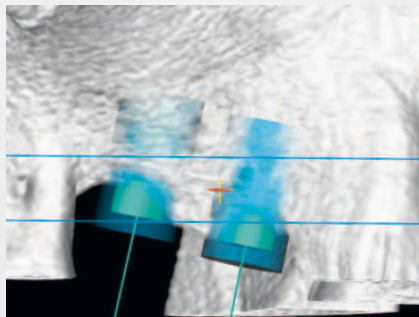
# Yxoss CBR® backward Integrierte 3-D-Implantat- positionierung in der OP-Planung

Haben Sie das regenerative Verfahren schon einmal mit einer Orientierungsschablone für die korrekte Implantatplatzierung in Verbindung gebracht? ReOss® bietet die Option einer in die chirurgische Planung integrierten 3-D-Implantatpositionierung namens Yxoss CBR® backward.



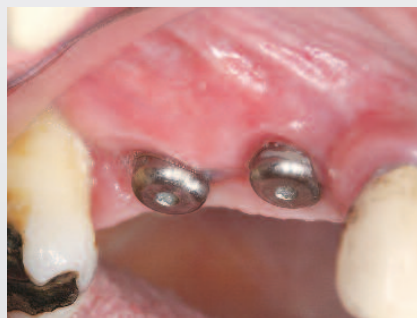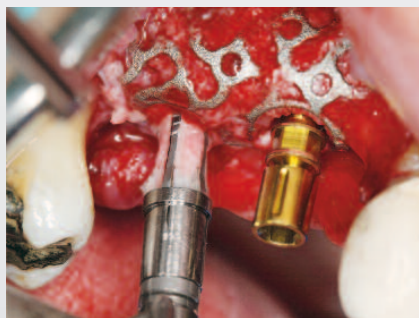## 1 | Diagnose und Bestellung

Bei der Bestellung nach der diagnostischen Bildgebung können Sie die Option Yxoss CBR® backward auswählen, die es Ihnen ermöglicht, das Yxoss CBR® Gerüst als Orientierungsschablone für die Implantatpositionierung zu verwenden.



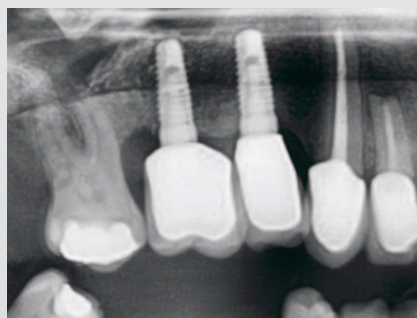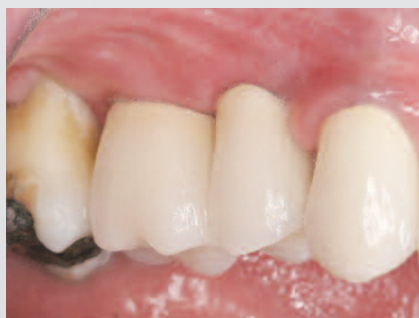## 2 | 3-D-Planung und Entwurf

Sie erhalten den Vorschlag für den digitalen 3-D-Entwurf mit der Öffnung für die künftige Positionierung des Implantat-Pilotbohrers. Nach Einsenden Ihrer Entwurfsfreigabe an ReOss® erhalten Sie das Yxoss CBR®-Gerüst zur Sterilisation und Implantation.



## 3 | Implantatplatzierung

Im Rahmen eines simultanen Ansatzes oder bei der Wiedereröffnung kann Yxoss CBR® backward mit seinen vorhandenen Öffnungen als Operationsschablone für die Positionierung des Implantat-Pilotbohrers dienen. Weitere Schritte zur Implantatinsertion können nach der Entfernung des Gerüsts durchgeführt werden.



## 4 | Prothetisches Ergebnis

Sobald der Heilungsprozess von Knochen und Schleimhaut abgeschlossen ist, können die prothetischen Kronen eingesetzt werden, um die Behandlung abzuschließen.

Mehr Infos zu Yxoss CBR® backward finden Sie online:

<https://www.reoss.eu/yxoss-cbr-backward.php>




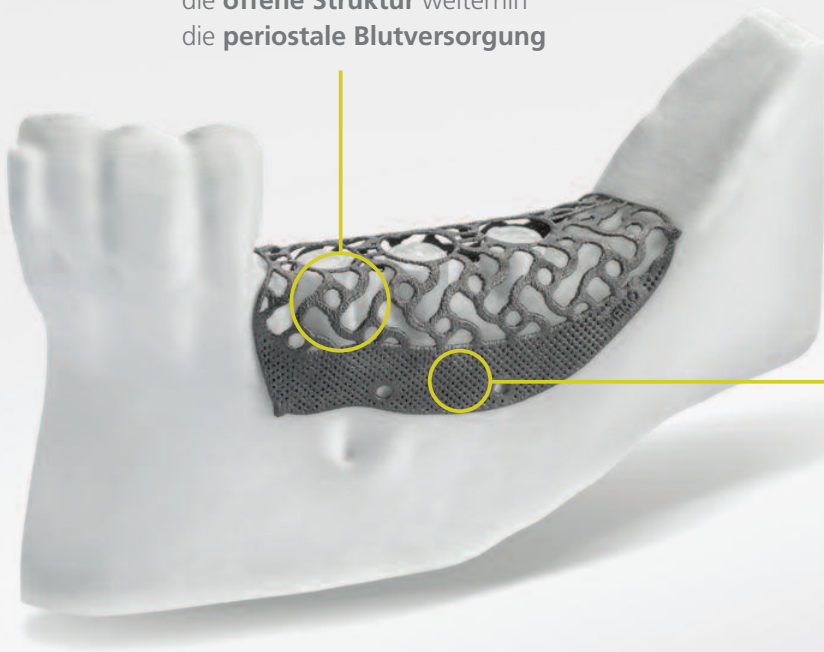


# Yxoss CBR® protect

## Entwickelt für noch einfachere Entfernung

Die offene Struktur von Yxoss CBR® classic ermöglicht die periostale Vaskularisation, die für die Knochenregeneration unerlässlich ist. In bestimmten Fällen kann übermäßige Knochenbildung im apikalen Teil des Titangerüsts dessen Entfernung durch Einwachsen von Weich- und Hartgewebe erschweren. Um diese Herausforderung zu meistern, verfügt Yxoss CBR® protect über eine feinporige Struktur im apikalen Bereich, die eine noch einfachere Entfernung ermöglicht.

Im oberen Teil des Gerüsts fördert die **offene Struktur** weiterhin die **periostale Blutversorgung**



**Dichte Struktur für apikale Randzonen<sup>1</sup>**

- > Schützt den apikalen Bereich vor dem Einwachsen von Weich- und Hartgewebe
- > Ermöglicht noch einfachere Entnahme


## Biologischer Hintergrund

### Periostale Ernährung: +++

Die Reifung des Knochens ist abhängig von der Gefäßvaskularisierung

### Einwachsen von Weich- und Hartgewebe: NEIN

Höhere Okklusivität durch dichtere Yxoss CBR® protect-Struktur führt zu geringerem Einwachsen von Gewebezellen



Weitere Informationen  
über Yxoss CBR® protect:  
[https://www.reoss.eu/  
yxoss-cbr-protect.php](https://www.reoss.eu/yxoss-cbr-protect.php)



<sup>1</sup> | Manufacturing result may visually differ from rendered microstructure.

# Yxoss SurgiGide® – Die neue 3-D-gedruckte Bohrschablone von ReOss®


In der Implantologie beginnt alles mit einem gewünschten ästhetischen Ergebnis, das Sie sich vorstellen. Nach dem Backward-Planning-Prinzip unterstützt Sie ReOss® mit einem umfassenden digitalen Workflow bei der Zielerreichung.

## Digital

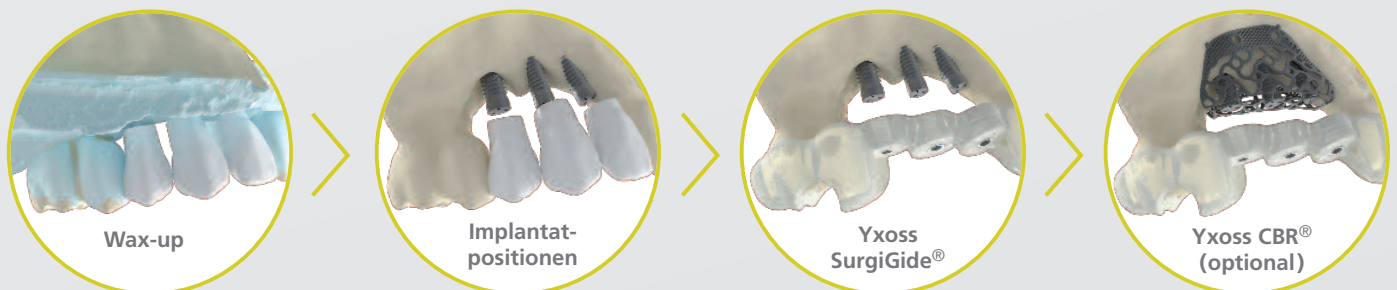
- > Individualisiert auf Grundlage der Bildgebungsdaten Ihres Patienten (DICOM & Intraoralscan oder Situationsmodell)
- > Keine zusätzliche Planungssoftware erforderlich

## Umfassend

- > Präzise Implantatplanung unter Berücksichtigung der biologischen und prothetischen Parameter zur Gewährleistung ausreichender Abstände und optimaler Knochenverankerung
- > Hohe Sicherheit durch Berücksichtigung anatomischer Gegebenheiten wie der Lage von Nerven und Sinus etc.



## Backward-Planning – Schritt für Schritt zum Ziel



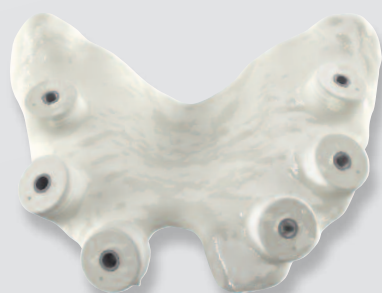## Vielseitig – mit fallspezifischen Varianten

- > **Träger:** Zahn, Schleimhaut oder Knochen
- > **Führung:** Pilot (nur Vorbohren)  
Partially (Bohrung bis zum Implantatdurchmesser)  
Fully (Implantatinserterion durch Schablone)
- > **Optional:** Unterstützung für Sinusbodenelevation

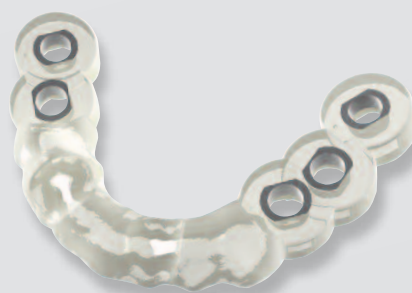Mehr Infos zu Yxoss SurgiGide®

finden Sie auch online unter:

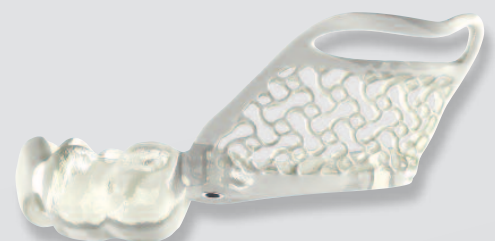<https://www.reoss.eu/yxoss-surgigide.php>



Schleimhautgetragene  
Yxoss SurgiGide® pilot



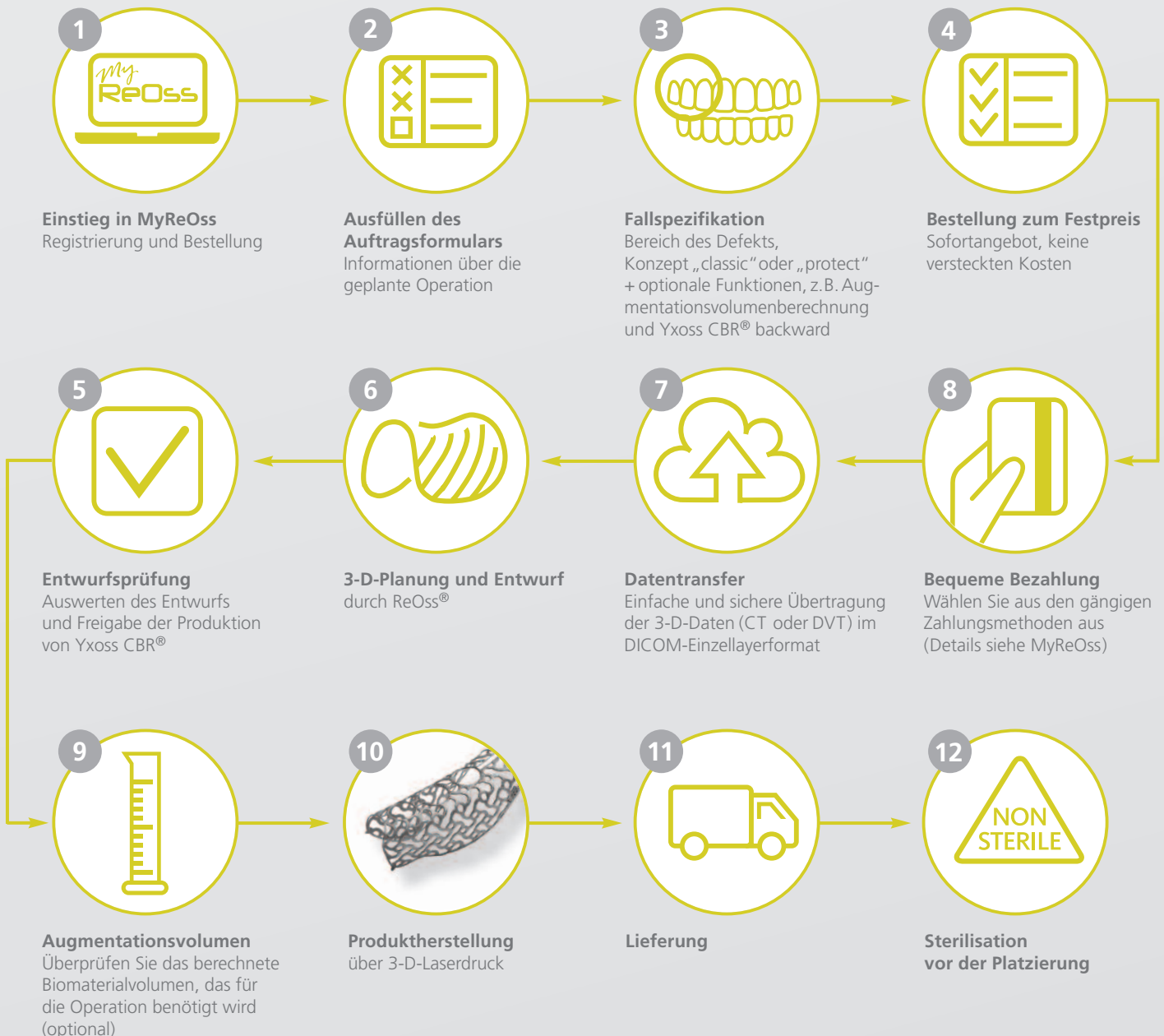Zahngetragene  
Yxoss SurgiGide® fully



Yxoss SurgiGide® sinus  
für das einzeitige Verfahren

# Bestellverfahren

Über die intuitive Online-Bestellplattform MyReOss ([www.reoss.eu/myreoss](http://www.reoss.eu/myreoss)) können Sie Bilddateien hochladen und alle Schritte des gesamten Vorgangs jederzeit bequem in Ihrem persönlichen Konto verfolgen. Darüber hinaus bietet MyReOss vollständige Transparenz hinsichtlich der Preisgestaltung sowie Vorschläge für die zur Augmentation des defektspezifischen Volumens benötigte Menge von regenerativen Biomaterialien.



Bei allgemeinen Fragen zu Produkten oder zum Bestellvorgang wenden Sie sich bitte an Ihren örtlichen Geistlich-Biomaterialien-Vertriebsmitarbeiter: <https://www.geistlich.de/kontakt>

Bei Fragen zu Ihrer Fallplanung, zum 3-D-Entwurf und zu Ihrem Kundenkonto wenden Sie sich bitte an ReOss LLC.  
Email: [contact@reoss.eu](mailto:contact@reoss.eu) | [www.reoss.eu](http://www.reoss.eu)  
Tel. +49 711 489 660 60 | Fax +49 711 489 660 66  
<https://www.reoss.eu/myreoss/login.php> →



# Yxoss CBR®



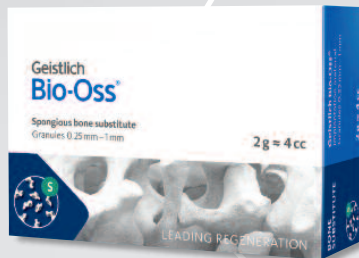

Customized Solutions

Einfache Bestellung unter  
[www.reoss.eu/myreoss](http://www.reoss.eu/myreoss)

ReOss® LLC

Email: [contact@reoss.eu](mailto:contact@reoss.eu)  
Tel. +49 711 489 660 60  
Fax +49 711 489 660 66

marketed by  
**Geistlich**  
den  
Regenerations-  
experten



## Geistlich Bio-Oss®

Stabiles Gerüst für neuen Knochen<sup>1,2,3,4</sup>. Die langsame Resorption von Geistlich Bio-Oss® verbessert die Stabilität des Augmentationsmaterials<sup>5</sup> – die beste Voraussetzung für langfristige Implantatüberlebensraten.<sup>6</sup>



## Geistlich Bio-Gide®

Stabilisiert den augmentierten Bereich und verhindert im Interesse der optimalen Knochenregeneration eine Dislokation von Knochenpartikeln, sowie das Einwachsen von Weichgewebszellen.<sup>7</sup> Die natürliche Kollagenstruktur ermöglicht homogene Vaskularisierung, unterstützt die Gewebsintegration und stabilisiert die Wunde.<sup>8</sup> Die Kombination aus Flexibilität, guter Haftung und Reißfestigkeit trägt zur leichten Handhabung bei, spart Zeit und vereinfacht das chirurgische Verfahren.<sup>9</sup>



Weitere Informationen finden Sie unter

[www.reoss.eu](http://www.reoss.eu)

[www.geistlich.de](http://www.geistlich.de)

### ACHTUNG:

Laut US-Bundesgesetz darf dieses Produkt nur von Ärzten und Zahnärzten oder auf deren Anordnung verkauft werden.

Weitere Informationen über Kontraindikationen, Vorsichtsmaßnahmen und Anweisungen zur Verwendung finden Sie unter: [dental.geistlich-na.com/fu](http://dental.geistlich-na.com/fu)

1 | Orsini G et al., J Biomed Mater Res, B: Appl Biomater 74B, 2005; 448–57.

2 | Piattelli M et al., Int J Oral Maxillofac Implants 1999; 14:835–40.

3 | Sartori S, et al., Clin Implants Res 2003; 14:369–72.

4 | Traini T et al., J Periodontol. 2007 May; 78(5):955–961.

5 | Orsini G et al., Oral Diseases. 2007; 19:357–368.

6 | Jung R et al., Clin Oral Implants Res. 2013 Oct; 24(10):1065–73.

7 | Perelman-Karmon M et al., Int J Periodontics Restorative Dent. 2012 Aug; 32(4):459–65.

8 | Rothamel D et al., Clin. Oral Implants Res. 2005; 16(3):369–378.

9 | Archivdaten. Geistlich Pharma AG, Wolhusen, Schweiz.