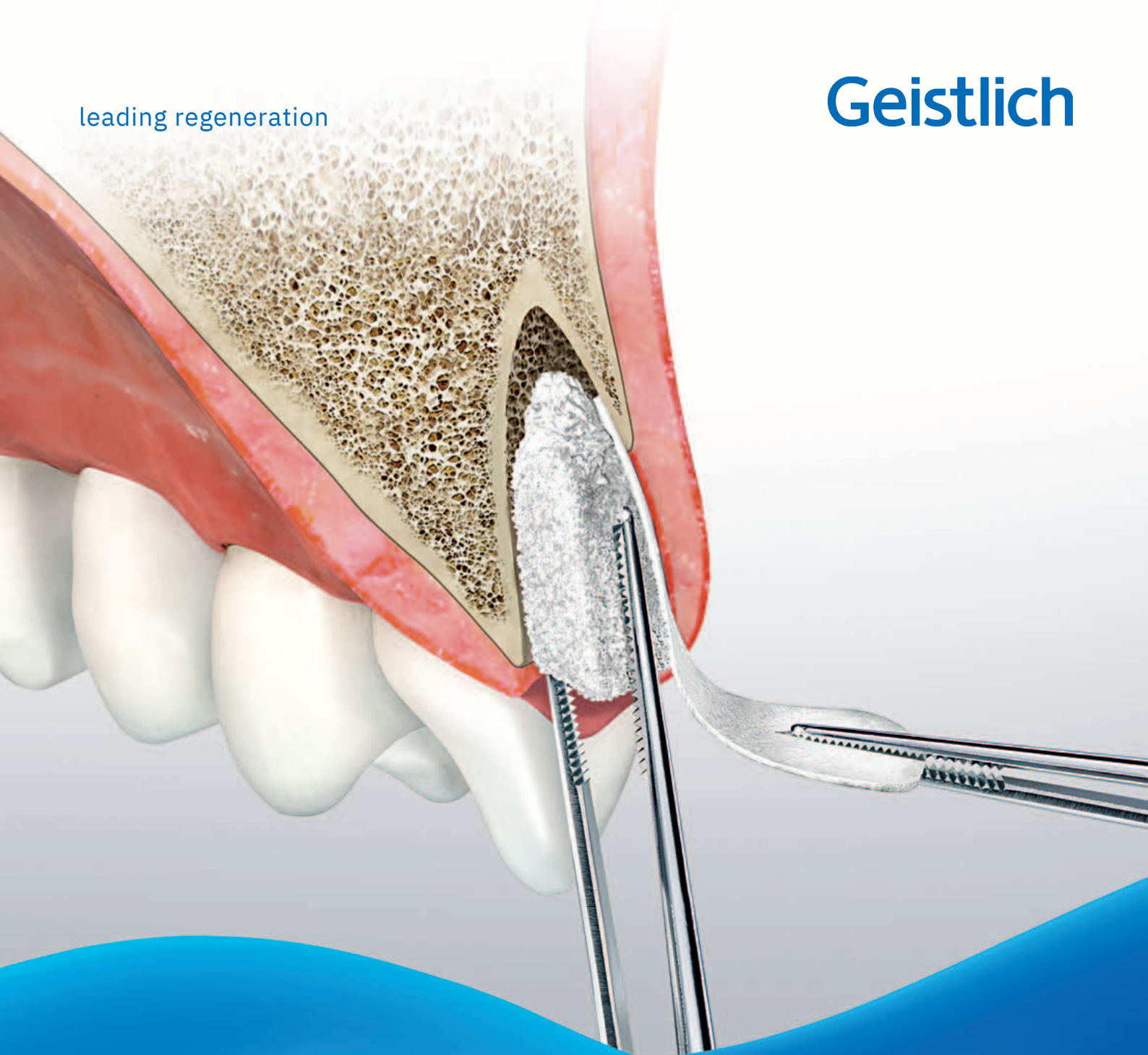

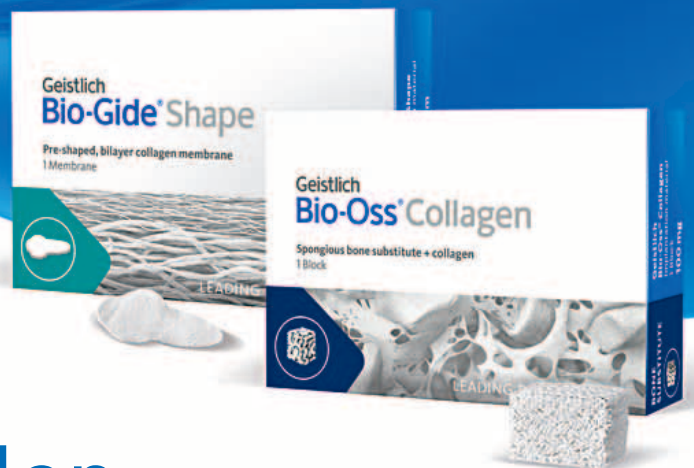leading regeneration

Geistlich



Therapiekonzepte

Extraktionsalveolen



# Inhalt

## **4–11 Klinische Nachweise**

Volumenverlust nach Zahnextraktion  
Ridge Preservation mit Geistlich Biomaterialien  
Therapieoptionen Extraktionsalveolen

## **12–17 Sofortimplantation**

Prof. Dr. Julio Cesar Joly | Prof. Dr. Robert Carvalho da Silva  
| Prof. Dr. Paulo Fernando M. de Carvalho  
Dr. Franck Bonnet  
Dr. Michael Back | Dr. Oliver Blume

## **18–25 Spätimplantation**

Prof. Dr. Stefan Fickl  
Dr. Célia Coutinho Alves  
Prof. Dr. Ronald E. Jung  
Dr. Marco Zeltner

## **26–31 Keine Implantation**

Dr. Torsten S. Conrad  
Dr. Jeffrey Ganeles  
Dr. Philipp Grohmann

## **32–35 Produktinformationen**

Alveolenmanagement mit Geistlich Biomaterialien  
Fragen und Antworten zu den Biomaterialien  
Produkt- und Anwendungsinformationen für die Ridge Preservation  
Fragen und Antworten zum Vorgehen

# Geistlich – The Regeneration Company

## Ihre Nr. 1\*

Geistlich arbeitet beständig daran, Ihnen Lösungen für ein einfaches, vorhersagbares und erfolgreiches Alveolenmanagement zu bieten. Die unternehmenseigenen Forschungsabteilungen entwickeln zusammen mit Fachleuten auf der ganzen Welt das Produktportfolio und erproben neue Techniken und Anwendungen für unsere Produkte. In zahlreichen internationalen Round Table Meetings arbeiten Behandler und Geistlich zusammen an dem Ziel, den Austausch zu fördern, Konsens über die Therapiekonzepte für Extraktionsalveolen zu entwickeln sowie klinische Forschung und tägliche Praxis in Einklang zu bringen.

## Hervorragende Qualität

Qualität und Sicherheit haben höchste Priorität. Bei Geistlich geschieht alles unter einem Dach: Die Auswahl und Kontrolle des Rohmaterials, die Produktion und Lagerung vor Auslieferung. Alle Schritte erfolgen systematisch und erfüllen die hohen Qualitäts- und Sicherheitsstandards des Unternehmens.

## Einzigartige Biofunktionalität

Die Behandlungserfolge mit Geistlich Biomaterialien beruhen zum Großteil auf ihrer Biofunktionalität: Die poröse Struktur<sup>1</sup> von Geistlich Bio-Oss<sup>®</sup> dient als Leitschiene für die einwachsenden Blutgefäße<sup>2</sup> und Zellen und integriert sich in den neu gebildeten Knochen<sup>3</sup>. Geistlich Bio-Gide<sup>®</sup> schirmt das Augmentat von Bindegewebezellen ab und unterstützt die Wundheilung<sup>4</sup> sowie die frühe Vaskularisation<sup>5</sup>. Die Struktur der Geistlich Mucograft<sup>®</sup> Seal erleichtert das Einwandern von Weichgewebezellen<sup>6</sup> und fördert die frühe Wundheilung<sup>7</sup> des Weichgewebes.

## Klinisch relevant

- Geistlich Biomaterialien eignen sich sehr gut für die Behandlung von Extraktionsalveolen.
- Geistlich Bio-Oss<sup>®</sup> Collagen kombiniert mit Geistlich Bio-Gide<sup>®</sup> empfiehlt sich besonders zum Erhalt der Kieferkammbreite<sup>8,9</sup> in kompromittierten Alveolen. Die beiden Materialien fördern gemeinsam die Bildung von neuem Knochen<sup>10</sup>.
- Geistlich Bio-Oss<sup>®</sup> Collagen in Kombination mit Geistlich Mucograft<sup>®</sup> Seal eignet sich zur größtmöglichen Kompensation des Volumenverlusts im Kieferkamm nach Zahnextraktion und zum Knochenaufbau in intakten Alveolen.<sup>11</sup>



\* Data Reseach Inc., Global Market Report Suite for Dental Bone Graft Substitutes and Other Biomaterials, 2021.



# Volumenverlust nach Zahnextraktion

## Ohne Ridge Preservation

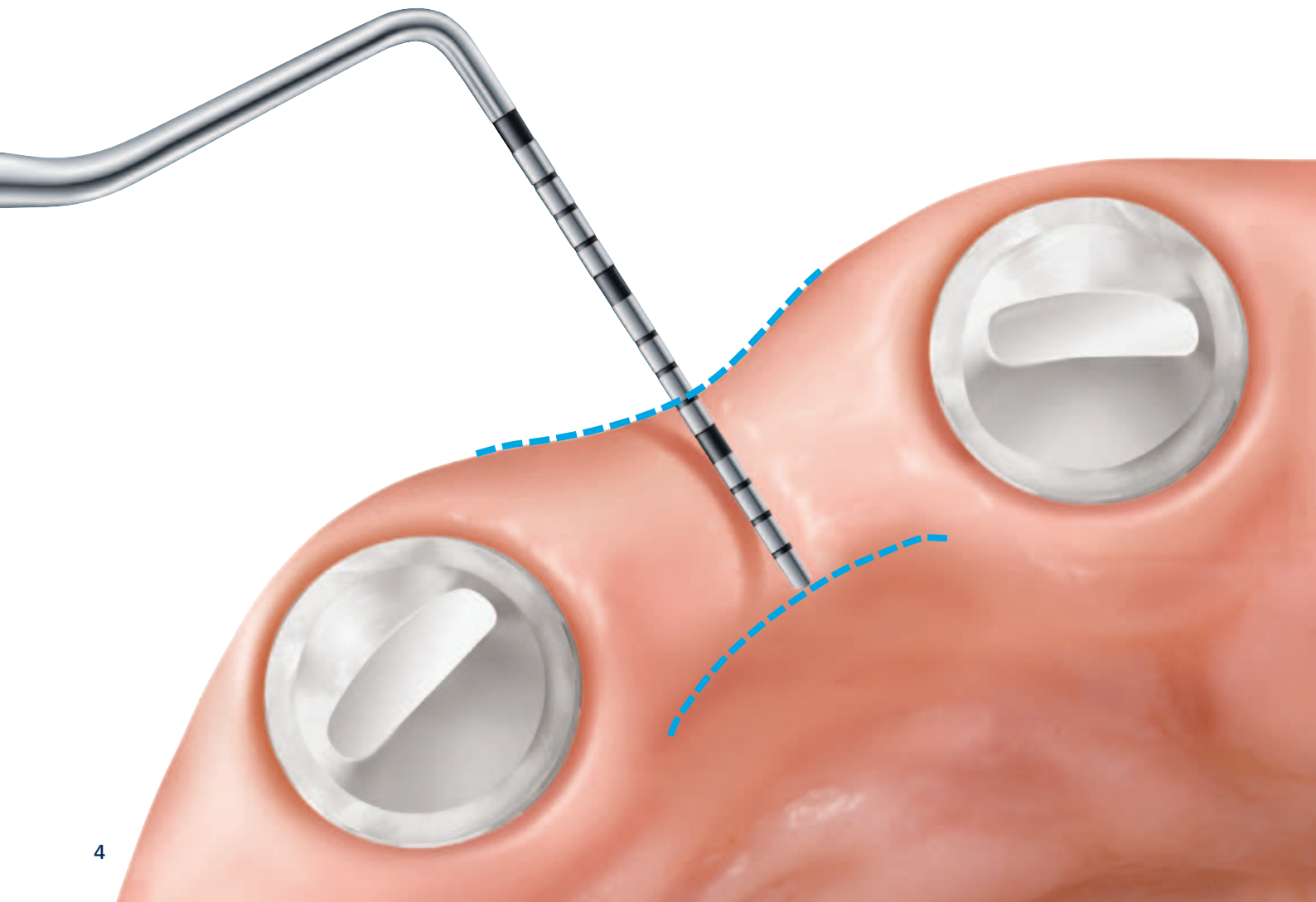
„Je dünner die bukkale Knochenwand, desto größer die Auswirkung nach Zahnextraktion.“<sup>20,21</sup>

**Ohne Ridge Preservation:** Etwa 50% des Volumens gehen über 6 Monate verloren (horizontal 29–63%, vertikal 11–22%)<sup>18</sup>.

## Kieferkammverlust nach Zahnextraktion...

Wird ein Zahn gezogen, gehen innerhalb der folgenden 6 Monate durchschnittlich 50% des umgebenden Knochen- und Weichgewebenvolumens verloren<sup>12–14</sup>. Besonders gravierend ist der Volumenverlust, wenn die Knochenwand, wie im Frontzahnbereich, sehr dünn ist (Wanddicke < 1 mm)<sup>15,11</sup>. Die zu einem großen Teil aus Bündelknochen bestehende Knochenwand kann fast komplett resorbieren<sup>16</sup>.

Ohne den stützenden Knochen kollabiert das bukkale resp. labiale Weichgewebe in die Alveole. Die Knochenneubildung in der Alveole kann den Volumenverlust nicht kompensieren<sup>19</sup>. Ein Kollagenschwamm oder -plug allein kann das Volumen nicht erhalten<sup>8,9</sup>.



# Geistlich Biomaterialien bieten eine Lösung

**... ein physiologischer Vorgang, den man minimieren kann.**

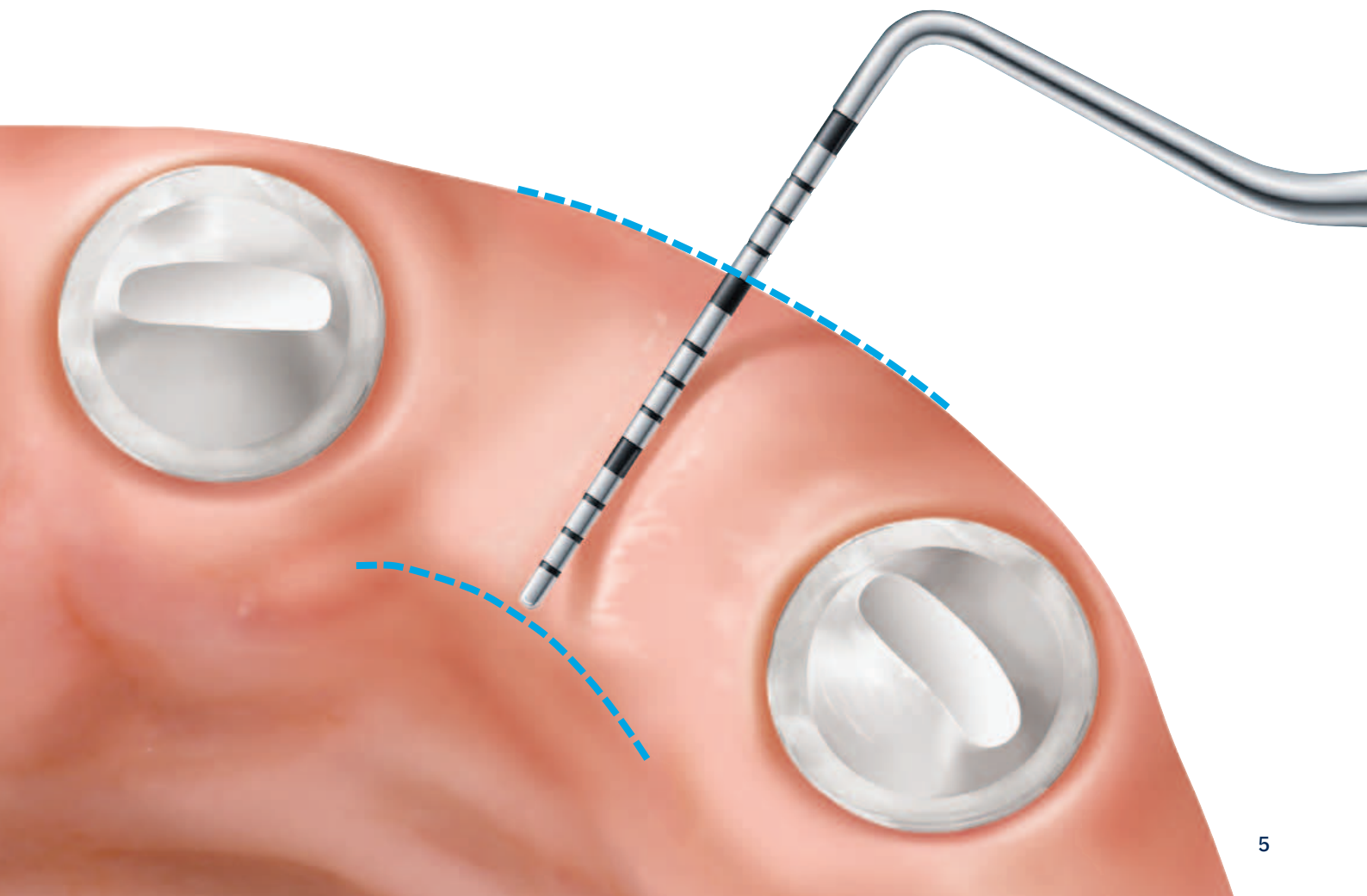
Unmittelbar nach der Zahnextraktion kann der Volumenverlust am besten kompensiert werden. Dazu wird die Alveole mit Geistlich Bio-Oss® Collagen gefüllt und mit der Kollagenmembran Geistlich Bio-Gide® oder bei intakten Alveolen mit Geistlich Mucograft® Seal verschlossen.

Wird nach der Zahnextraktion eine Ridge Preservation (z.B. mit Geistlich Bio-Oss® und Geistlich Bio-Gide®) durchgeführt, ist zu einem späteren Zeitpunkt in mehr als 90% der Fälle keine weitere Knochenaugmentation notwendig<sup>12</sup>.

## Mit Ridge Preservation

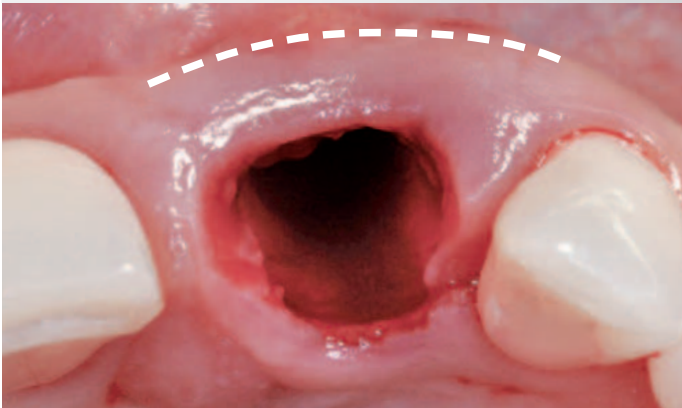
„Ridge Preservation mit Geistlich Bio-Oss® Collagen und Geistlich Bio-Gide® kann durchschnittlich 93% des Alveolenvolumens knöchern regenerieren.“<sup>20,21</sup>

**Mit Ridge Preservation:** Gleichmäßige Kammkontur und erleichterte Insertion von Implantaten in den Kieferkamm<sup>22</sup> oder ausreichende Basis für eine Brückenversorgung<sup>16</sup>.



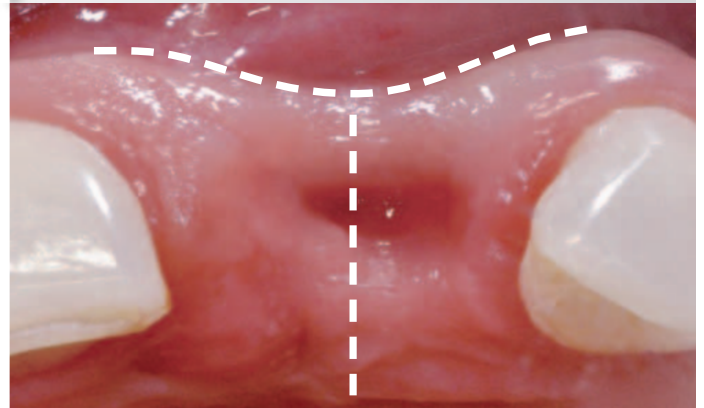
# Nach Zahnextraktion

Spontanheilung  
ist verbunden mit ...



Spontane Heilung<sup>25</sup>

... Verlust von  
Alveolarkammvolumen<sup>11-15</sup>



Volumenverlust nach 2 Monaten<sup>25</sup>

## Was geschieht bei der Spontanheilung?

Die Heilung von Extraktionsalveolen und die Resorptionsprozesse nach Zahnextraktion wurden in den vergangenen Jahren intensiv untersucht. Wissenschaftliche Studien haben gezeigt, dass:

- der Verlust von Alveolarkammvolumen nach Zahnextraktion ausgeprägt ist.<sup>11-15</sup>
- zwei Drittel der Resorption innerhalb der ersten drei Monate stattfinden.<sup>12</sup>

## Kieferkamm-Volumenverlust nach Extraktion in Zahlen:

### Horizontaler Verlust:

– 49 %<sup>12</sup>  
nach 12 Monaten

– 3,8 mm<sup>15</sup>  
nach 6 Monaten

### Vertikaler Verlust:

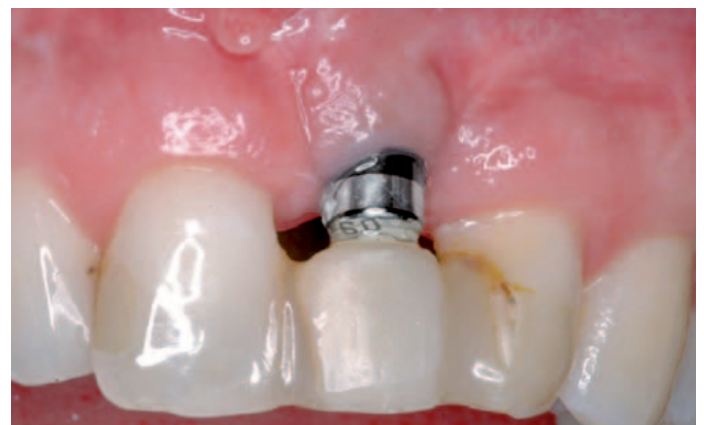von –1,2 mm<sup>15</sup>  
nach 6 Monaten

bis –1,5 mm<sup>17</sup>  
nach ca. 6 Monaten

## Volumenverlust: klinische Auswirkungen

Die wichtigsten klinischen Auswirkungen von spontaner Heilung im Vergleich zur Ridge Preservation:

- Beeinträchtigung von gesunden periimplantären Weichgeweben<sup>16</sup>
- Schlechtere ästhetische Ergebnisse<sup>16</sup>
- 10 mal häufigere Notwendigkeit einer Hartgewebugumentation bei der Implantatinsertion ohne vorherige Ridge Preservation<sup>17</sup>

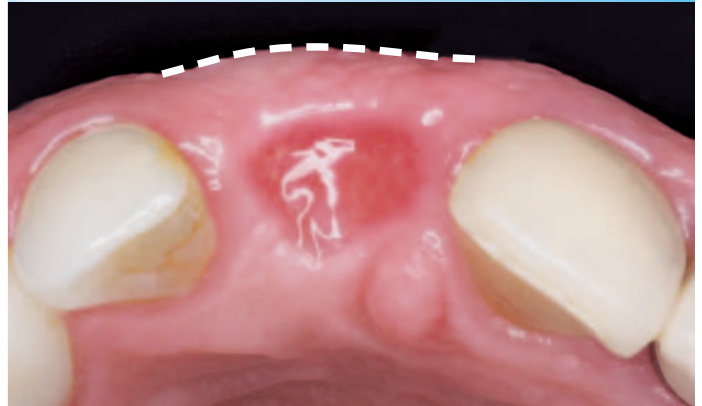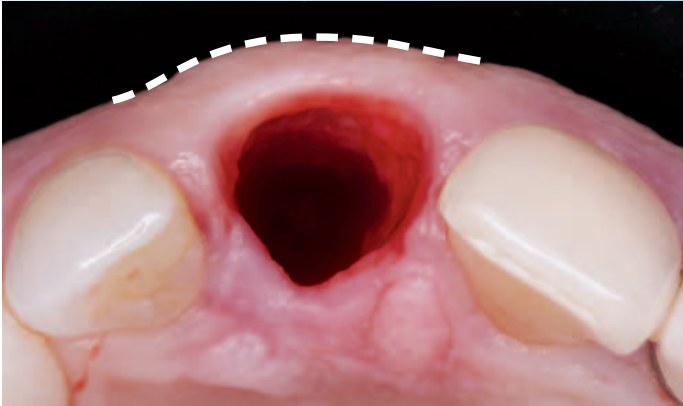


Ohne Ridge Preservation gesetztes Implantat<sup>26</sup>

„Wir haben festgestellt, dass Verfahren zur Erhaltung des Alveolarkamms wirksam bei der Begrenzung des physiologischen Kieferkammabbaus sind.“<sup>18</sup>

Ridge Preservation mit Geistlich Biomaterialien ...

... erhält das Alveolarkammvolumen zum Großteil.<sup>8,9,11</sup>



Ridge Preservation<sup>27</sup>

Volumenerhalt nach 3 Monaten<sup>27</sup>

### Konturerhalt des Alveolarkamms

Während eine Sofortimplantation die Knochenresorption nicht verhindert<sup>19</sup>, kann die Behandlung von Extraktionsalveolen mit Geistlich Biomaterialien den Knochenverlust zum Großteil kompensieren und die Kontur des Alveolarkamms erhalten.<sup>8,9,11</sup>

### Volumenerhalt: klinische Nachweise

Systematische Reviews (hoher Grad an klinischer Beweiskraft) stimmen überein, dass die Ridge Preservation wirksam zur Begrenzung des Verlustes des Alveolarkammvolumens beiträgt.<sup>17,18,20-22</sup>

### Ridge Preservation mit Geistlich Biomaterialien kann:

- einen Volumenverlust verhindern und unabhängig vom gewählten Implantationszeitpunkt zu einer optimierten Hart- und Weichgewebesituation führen.<sup>23</sup>
- das ästhetische und funktionelle Ergebnis durch Erhaltung von Volumen und Kontur des Alveolarkamms verbessern, wenn das Behandlungsziel das Einsetzen einer Brücke ist.<sup>24</sup>



# Ridge Preservation mit Geistlich Biomaterialien

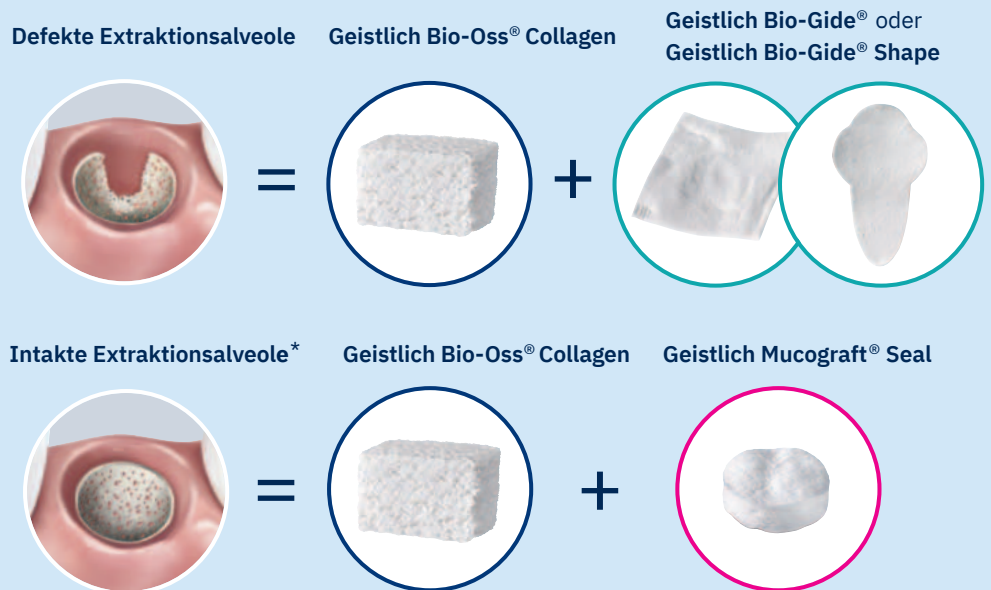Die Verwendung eines biofunktionellen Materials wie Geistlich Bio-Oss® trägt entscheidend zu einem langfristig erfolgreichen Augmentationsergebnis nach Extraktion bei. Nach der Zahnextraktion stabilisiert die volumenstabile Knochen-

matrix von Geistlich Bio-Oss® / Geistlich Bio-Oss® Collagen das Kieferkammvolumen, ob im Rahmen einer Ridge Preservation<sup>8,9,11</sup> oder nach Kieferkammkonturierung zu einem späteren Zeitpunkt (z. B. bei Frühimplantation).<sup>28,29</sup>

## Klinische Vorteile der Ridge Preservation mit Geistlich Bio-Oss® Collagen

Klinische Studien zeigen, dass eine Ridge Preservation mit Geistlich Bio-Oss® Collagen folgendes ermöglicht:

- Stabilere Kammhöhen an Stellen mit dünnen bukkalen Knochenwänden<sup>30</sup>
- Reduzierter, horizontaler Knochenverlust bei Sofortimplantation<sup>31</sup>
- Erhöhter Anteil von mineralisiertem Gewebe in der Alveole<sup>32</sup>
- Erhalt von Kieferkammvolumen unter Brückengliedern<sup>33</sup>



\* Die Definition einer intakten Extraktionsalveole variiert in Fachkreisen und lässt bukkale Knochenwanddefekte von 0% – 50% zu.

**Nicht alle Knochenersatzmaterialien sind gleich.  
Schauen Sie genauer hin!**

In kontrollierten klinischen Studien zeigte Geistlich Bio-Oss®:

- Besserer Kieferkammerhalt als bei schnell resorbierendem  $\beta$ -TCP<sup>11</sup>
- Besserer Kieferkammerhalt als synthetisches Hydroxylapatit oder Gelatineschwamm<sup>34</sup>
- Mehr mineralisiertes Gewebe in Alveolen als bei allogenen Knochenersatzmaterialien<sup>35</sup>



## Geistlich Bio-Gide® – Der Standard für mehr Knochen<sup>10</sup>

Aufgrund ihres Aufbaus verhindert die Geistlich Bio-Gide® Membran nicht nur das Einwachsen von Weichgewebe, sondern fungiert auch als Leitstruktur für die frühe Entwicklung von Blutgefäßen<sup>5</sup> und Bildung von neuem Knochen<sup>10</sup>. Unverzichtbar, wenn vorhersagbar neuer Knochen aufgebaut werden soll.

### Geistlich Bio-Gide®:

- verursacht nachweislich keine Fremdkörperreaktionen<sup>38</sup>, was die knöcherne, aber insbesondere die weichgewebige Regeneration fördert
- wird in das heilende und sich neu organisierende Gewebe integriert<sup>39</sup> und fördert schneller als andere Membranen die Ausbildung einer neuen Periostschicht<sup>40</sup>
- verfügt über osteokonduktive Eigenschaften<sup>41,42</sup> und unterstützt die knöcherne Defektregeneration
- ermöglicht eine unauffällige Wundheilung auch bei offener Heilung<sup>8,9</sup>
- sorgt in Kombination mit Geistlich Bio-Oss® für mehr Knochen, verglichen mit Geistlich Bio-Oss® ohne Membran<sup>10</sup>

## Verschluss der Alveole mit Geistlich Mucograft® Seal

Die speziell für die Weichgeweberegeneration entwickelte Kollagenmatrix Geistlich Mucograft® Seal dient dem weichgewebigen Verschluss der Extraktionsalveole. Bei intakten Extraktionsalveolen empfiehlt es sich, Geistlich Mucograft Seal in Kombination mit Geistlich Bio-Oss® Collagen anzuwenden.<sup>36</sup>

### Klinische Daten zeigen, dass Geistlich Mucograft® Seal:

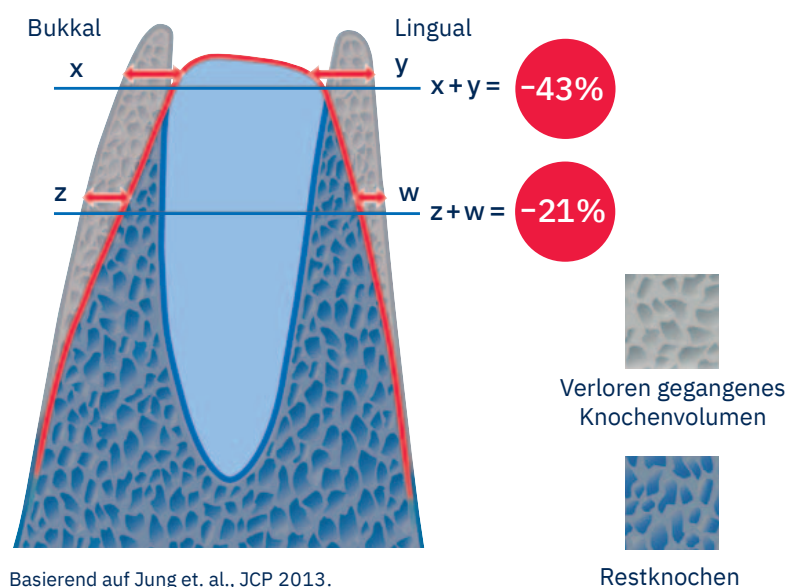
- die frühe Wundheilung fördern kann<sup>7</sup>
- in Kombination mit Geistlich Bio-Oss® Collagen den Knochenverlust im Vergleich zur spontanen Heilung deutlich reduziert<sup>11</sup>
- Flexibilität bei den Therapiekonzepten: von der frühzeitigen Implantation 8–10 Wochen z.B. nach Extraktion bis hin zur Spätimplantation oder Brückenversorgung<sup>36</sup>

### Schlussfolgerung

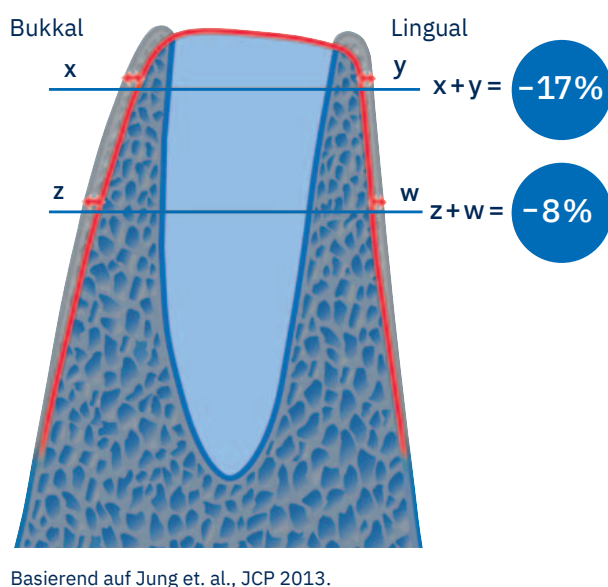
- Mehr Kieferkambbreite mit Geistlich Bio-Oss® Collagen und Geistlich Bio-Gide®<sup>8,9</sup>
- Mehr Kieferkambbreite mit Geistlich Bio-Oss® Collagen und Geistlich Mucograft® Seal<sup>11</sup>

Auf den folgenden Seiten finden Sie dokumentierte klinische Fälle, die eine Vielzahl an Behandlungskonzepten zeigen.

### Kieferkammresorption bei Spontanheilung nach 6 Monaten<sup>11</sup>



### Ridge Preservation mit Geistlich Bio-Oss® Collagen und Geistlich Mucograft® Seal nach 6 Monaten<sup>11</sup>



# Therapieoptionen Extraktionsalveolen

Die geeignete Therapieform zur Versorgung von Extraktionsalveolen leitet sich aus der schlüssigen Beurteilung der funktionellen und ästhetischen Risikofaktoren ab. Idealerweise sollte neben dem Zeitpunkt der Implantation auch die Entscheidung über regenerative Maßnahmen direkt nach der Zahnextraktion geplant sein. Es werden verschiedene Verfahren empfohlen:

Was ist das individuelle ästhetische Risikoprofil des Patienten und wie beeinflusst es das Behandlungskonzept?

Ist ein Implantat geplant?

Ja

Wann sollte ein Implantat gesetzt werden?

Was sind die Konsequenzen für meine weiteren Behandlungsschritte?

Nein

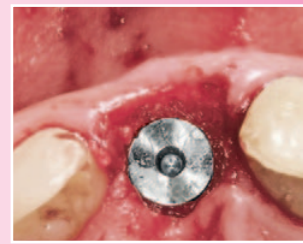
Implantationszeitpunkt\*\*

Alveolenzustand nach Exaktion

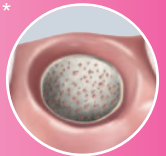## Sofortimplantation Typ I

< 1 Tag<sup>37</sup>

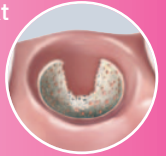Spaltfüllung



intakt\*

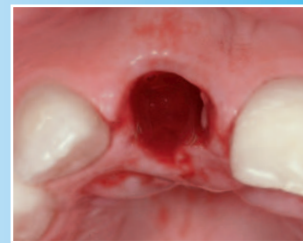


defekt

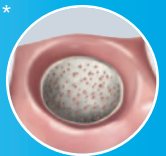

## Frühimplantation Typ II

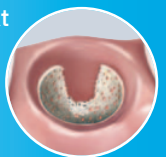4-8 Wochen<sup>37</sup>



intakt\*



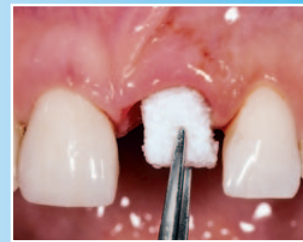defekt



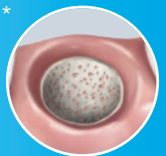
## Frühimplantation Typ III

12-16 Wochen<sup>36</sup>

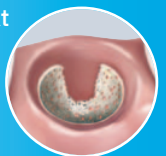Ridge Preservation



intakt\*



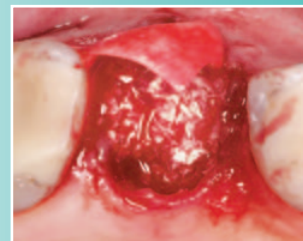defekt



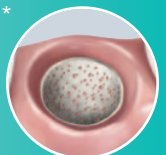
## Spätimplantation Typ IV

> 16 Wochen

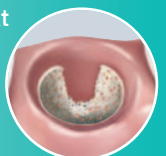
Ridge Preservation



intakt\*

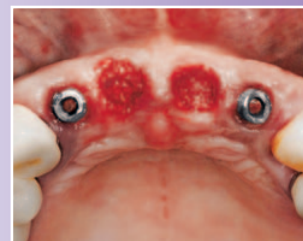

defekt

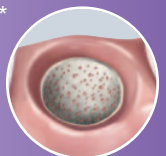


## Keine Implantation

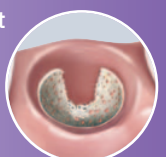Ridge Preservation



intakt\*





















defekt



\* Die Definition einer intakten Extraktionsalveole variiert in Fachkreisen und lässt bukkale Knochenwanddefekte von 0% - 50% zu.

\*\* Einteilung nach ITI-Konsensuskonferenz 2004 (Hämmerle, Chen et al. 2004)

Tag 0	4-8 Wochen	12-16 Wochen	> 16 Wochen	
 				Sofortimplantation Typ I
	 			Frühimplantation Typ II
	<p>Implantations- und Augmentationszeitpunkt sind abhängig von der Weichgewebequalität.</p>	 		Frühimplantation Typ III
 			 <p>* Eventuelle Nachaugmentation</p>	Spätimplantation Typ IV
 			 <p>Brücke</p>	Keine Implantation
 <p>Verwendete Biomaterialien:</p>	 		 	

# Sofortimplantation bei geringem Knochendefekt



Prof. Dr. Julio Cesar Joly  
 Prof. Dr. Robert Carvalho da Silva  
 Prof. Dr. Paulo Fernando M. de Carvalho  
 São Paulo, Brasilien

## Das Risikoprofil des Patienten

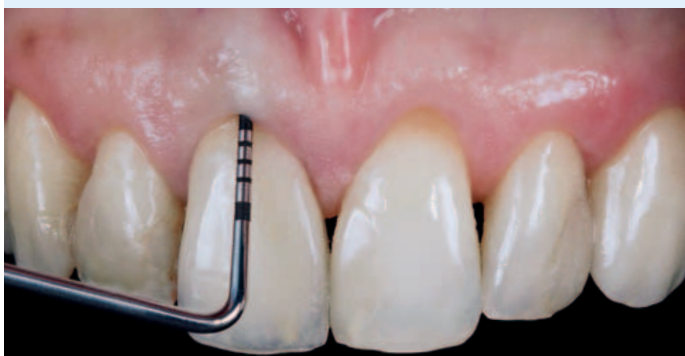Ästhetische Risikofaktoren	Geringes Risiko	Mittleres Risiko	Hohes Risiko
Patientengesundheit	Intaktes Immunsystem (Nichtraucher)	Leichter Raucher	Beeinträchtigt Immunsystem (Starker Raucher)
Ästhetische Ansprüche des Patienten	Niedrig	Mittel	Hoch
Höhe der Lachlinie	Niedrig	Mittel	Hoch
Gingivaler Biotyp	Dick, „wenig girlandenförmig“	Mittel, „mäßig girlandenförmig“	Dünn, „stark girlandenförmig“
Form der Zahnkronen	Rechteckig		Dreieckig
Infektionen an Implantationsstelle	Keine	Chronisch	Akut
Knochenhöhe am angrenzenden Zahn	≤ 5 mm zum Kontaktpunkt	5,5 – 6,5 mm zum Kontaktpunkt	≥ 7 mm zum Kontaktpunkt
Restaurativer Status des Nachbarzahns	Intakt		Geschädigt
Breite der Zahnlücke	1 Zahn (≥ 7 mm)	1 Zahn (≤ 7 mm)	2 Zähne oder mehr
Weichgewebeanatomie	Intakt		Defekt
Knochenanatomie des Alveolarkamms	Kein Defekt	Horizontaler Defekt	Vertikaler Defekt

### ZIEL:

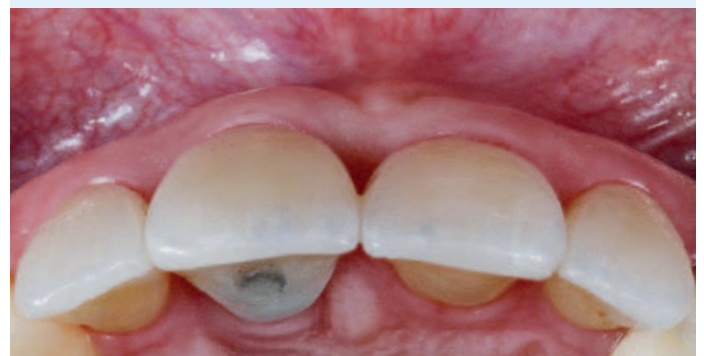- Ersatz eines hoffnungslosen mittleren Schneidezahns mit einer horizontalen Fraktur der Zahnwurzel und einer vestibulären Knochenfenestration

### FAZIT:

- Ridge Preservation-Techniken helfen bei der Minimierung des Volumenverlusts und der Bildung eines schönen Emergenzprofils 6 Monate nach Sofortimplantation mit simultaner Augmentation.



vor Extraktion

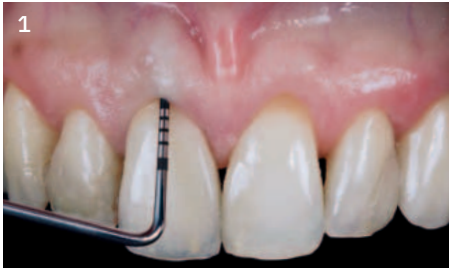

6 Monate nach der Extraktion

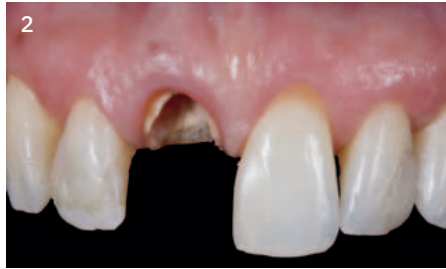

# „Geistlich Bio-Oss® Collagen kompensiert die physiologische Resorption des Alveolarknochens nach Zahnextraktion, die ansonsten die Ästhetik beeinträchtigen und zu einer Instabilität des Weichgewebes führen könnte.“

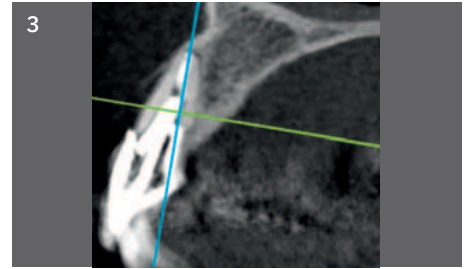
## Falldokumentation



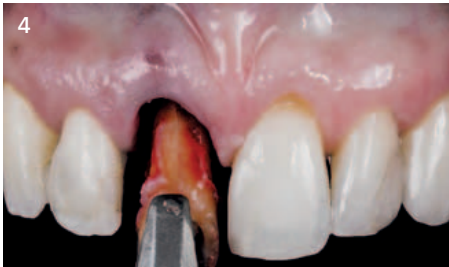1 Die Erstbefundung zeigt eine Sondierungstiefe von 9,0 mm an Zahn 11, was auf eine Wurzelfraktur hindeutet. Mittels DVT konnte ein ausgedehnter vestibulärer Knochendefekt diagnostiziert werden.



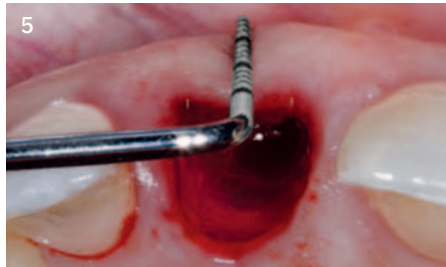2 Analyse von 4 Parametern vor Therapieentscheidung: Restknochenangebot, Verlauf der Gingiva, vestibuläre Knochenwand und gingivaler Biotyp



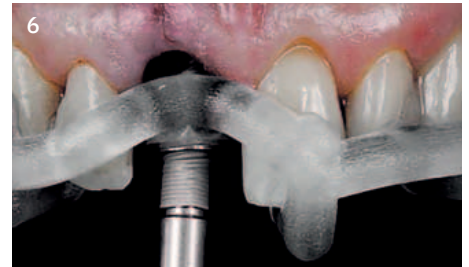3 Untersuchung des Knochenangebotes mittels DVT-Scan: Restknochen eignet sich hervorragend, um ein Sofortimplantat in idealer 3D-Position zu verankern.



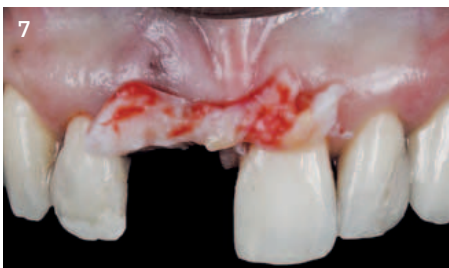4 Sorgfältige und atraumatische Extraktion des Zahns, um weitere Schädigungen der Alveole zu verhindern.



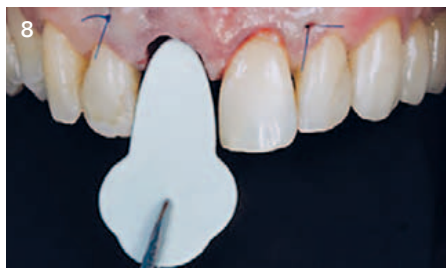5 Identifizierung und Definition des U-förmigen Defekts in Tiefe und Breite durch sanftes Abtasten des Defektbereichs.



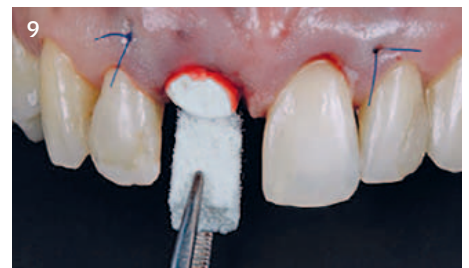6 Schablonengeführte Sofortimplantation



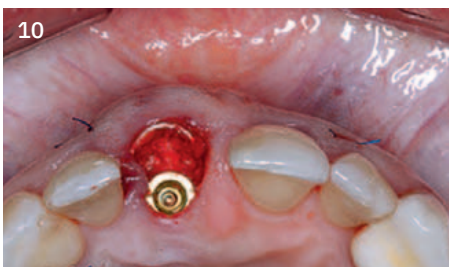7 Ein Bindegewebstransplantat wird entnommen, positioniert und vernäht, um die Rezessionsdefekte in regio 11 und 21 abzudecken.



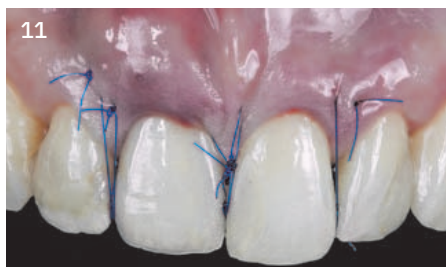8 Geistlich Bio-Gide® Shape wird unter dem Bindegewebstransplantat und dem Periost platziert. Die Membran sollte apikal und lateral des Defekts mindestens 3 mm überstehen.



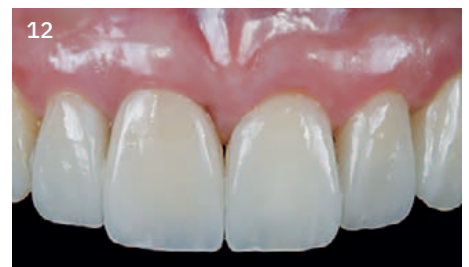9 Geistlich Bio-Oss® Collagen wird zur Spaltfüllung zwischen dem Implantat und der vestibulären Knochenwand appliziert.



10 Okklusale Ansicht der ästhetischen Geweberekonstruktion zur Unterstützung des Gewebes unter Beibehaltung des erforderlichen Knochenvolumens



11 Die provisorische Krone wird unmittelbar nach der Augmentation und Implantatinsertion eingesetzt. Die Wundränder wurden durch Haltenähte an den Kontaktpunkten adaptiert.



12 Ersatz der provisorischen Krone 6 Monate nach der Operation. Endgültige Restauration von Dr. Victor Clavijo.

### Verwendete Biomaterialien:

- Geistlich Bio-Oss® Collagen
- Geistlich Bio-Gide® Shape



# Sofortimplantation mit Spaltfüllung



Dr. Franck Bonnet  
Le Cannet, Frankreich

## Das Risikoprofil des Patienten

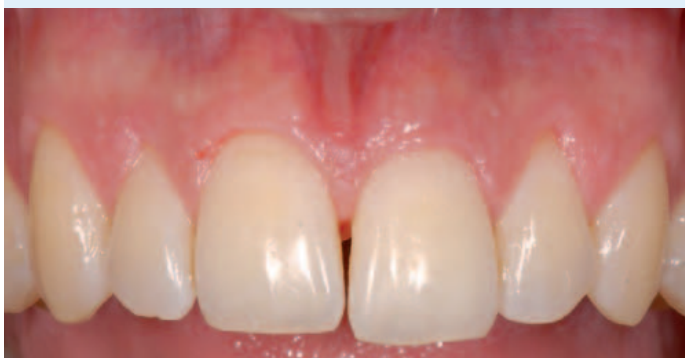Ästhetische Risikofaktoren	Geringes Risiko	Mittleres Risiko	Hohes Risiko
Patientengesundheit	Intaktes Immunsystem (Nichtraucher)	Leichter Raucher	Beeinträchtigtetes Immunsystem (Starker Raucher)
Ästhetische Ansprüche des Patienten	Niedrig	Mittel	Hoch
Höhe der Lachlinie	Niedrig	Mittel	Hoch
Gingivaler Biotyp	Dick, „wenig girlandenförmig“	Mittel, „mäßig girlandenförmig“	Dünn, „stark girlandenförmig“
Form der Zahnkronen	Rechteckig		Dreieckig
Infektionen an Implantationsstelle	Keine	Chronisch	Akut
Knochenhöhe am angrenzenden Zahn	≤ 5 mm zum Kontaktpunkt	5,5 – 6,5 mm zum Kontaktpunkt	≥ 7 mm zum Kontaktpunkt
Restaurativer Status des Nachbarzahns	Intakt		Geschädigt
Breite der Zahnlücke	1 Zahn (≥ 7 mm)	1 Zahn (≤ 7 mm)	2 Zähne oder mehr
Weichgewebeanatomie	Intakt		Defekt
Knochenanatomie des Alveolarkamms	Kein Defekt	Horizontaler Defekt	Vertikaler Defekt

### ZIELE:

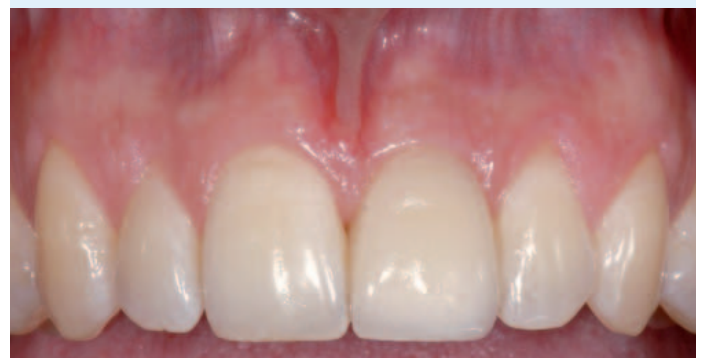- Sofortimplantation zur Verkürzung des Behandlungszeitraums für den Patienten
- Erhalt des vestibulären Knochenvolumens
- Erhalt der Gingivaarchitektur

### FAZIT:

- Die Technik minimiert die Behandlungsdauer.
- Die Therapie bewahrt Typ und Struktur der Weich- und Hartgewebe.

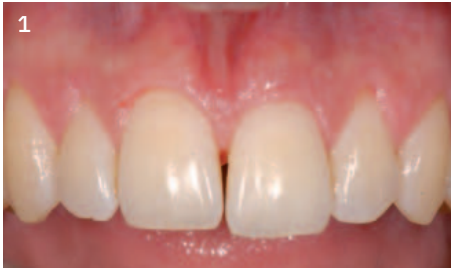

vor Extraktion

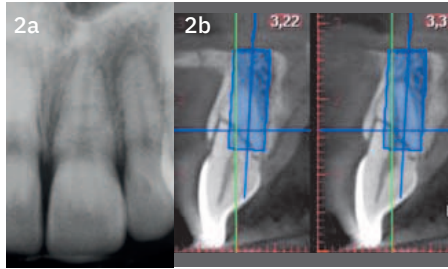


1 Jahr nach Extraktion

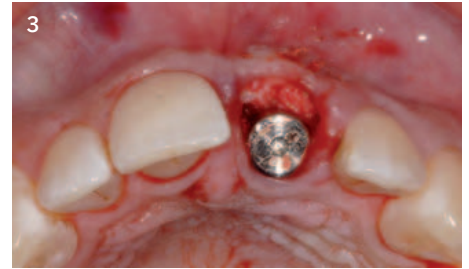**Falldokumentation**



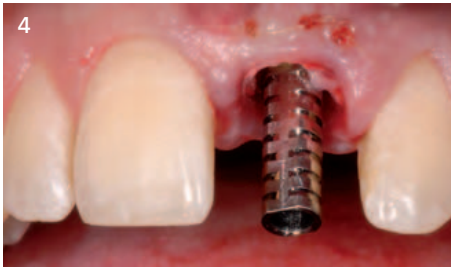Der Patient stellt sich mit einem frakturierten mittleren Schneidezahn vor. Der Biotyp ist eher dünn mit girlandenförmiger marginaler Gingiva.



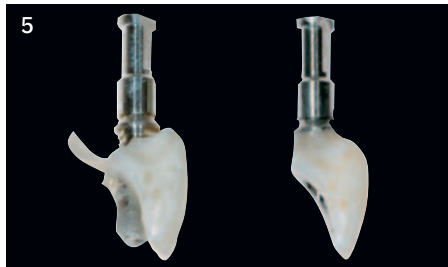a) Röntgenbild des frakturierten Zahns  
b) Analyse der Knochensituation durch DVT ermöglicht Planung einer Implantatinserion Typ I



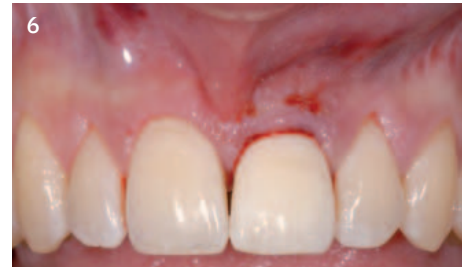Der Spalt zwischen Implantat und vestibulärem Knochen wird mit Geistlich Bio-Oss® aufgefüllt. Ein Bindegewebetransplantat wird zwischen der Mukosa u. dem vestibulären Knochen eingebracht.



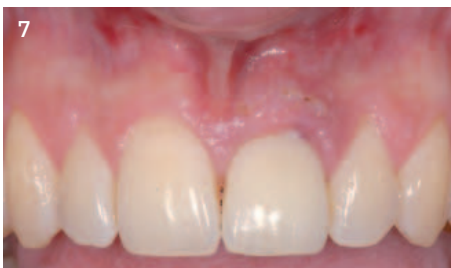Das Implantat (NobelActive™) ist optimal positioniert, mit einer eher palatinalen Orientierung. Das provisorische Abutment ist eingesetzt.



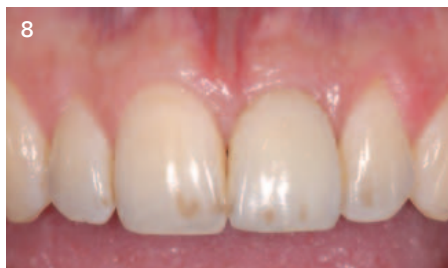Es wird ein ideales Austrittsprofil geschaffen. Die provisorische Krone ermöglicht die Erhaltung der Papillen.



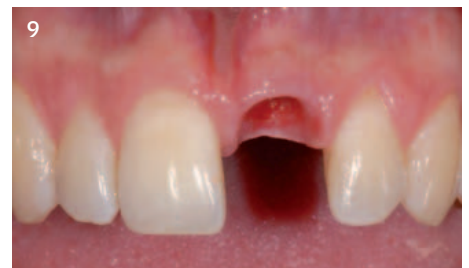Der provisorische Zahnersatz wird außer Okklusion eingesetzt.



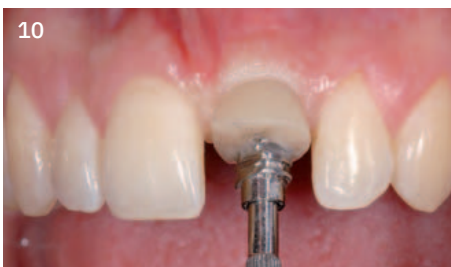Klinische Situation 8 Tage nach der Operation. Die Heilung verläuft komplikationslos.



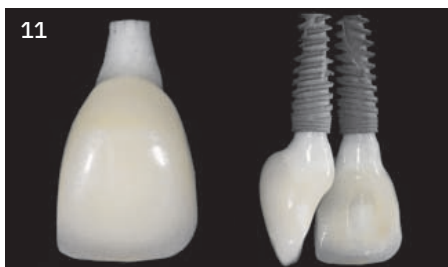Situation 4 Monate nach Extraktion, vor Fertigstellung der prothetischen Versorgung.



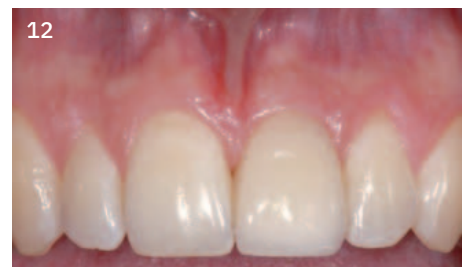Das natürliche Profil wurde erhalten.



Ein individueller Abdruckpfosten wird für die präzise Übertragung des Austrittsprofils an das Labor angefertigt.



Die endgültige Krone wird direkt über einem Zirkonoxid-Abutment (Procera®) hergestellt.



Endgültige Restauration 12 Monate nach Zahnextraktion. Beachten Sie die perfekte Ausrichtung des Zahnhalses und die ideale Position der Papillen in Relation zu den Kontaktpunkten.

**Verwendetes Biomaterialien:**  
Geistlich Bio-Oss®



Die Langzeit-Nachkontrolle finden Sie hier >





# Sofortimplantation bei kleinerem Knochendefekt



Dr. Michael Back  
Dr. Oliver Blume  
München, Deutschland

## Das Risikoprofil des Patienten

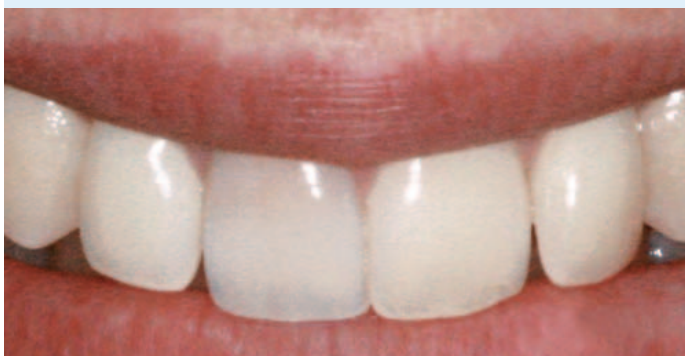Ästhetische Risikofaktoren	Geringes Risiko	Mittleres Risiko	Hohes Risiko
Patientengesundheit	Intaktes Immunsystem (Nichtraucher)	Leichter Raucher	Beeinträchtigtetes Immunsystem (Starker Raucher)
Ästhetische Ansprüche des Patienten	Niedrig	Mittel	Hoch
Höhe der Lachlinie	Niedrig	Mittel	Hoch
Gingivaler Biotyp	Dick, „wenig girlandenförmig“	Mittel, „mäßiig girlandenförmig“	Dünn, „stark girlandenförmig“
Form der Zahnkronen	Rechteckig		Dreieckig
Infektionen an Implantationsstelle	Keine	Chronisch	Akut
Knochenhöhe am angrenzenden Zahn	≤ 5 mm zum Kontaktpunkt	5,5 – 6,5 mm zum Kontaktpunkt	≥ 7 mm zum Kontaktpunkt
Restaurativer Status des Nachbarzahns	Intakt		Geschädigt
Breite der Zahnlücke	1 Zahn (≥ 7 mm)	1 Zahn (≤ 7 mm)	2 Zähne oder mehr
Weichgewebeanatomie	Intakt		Defekt
Knochenanatomie des Alveolarkamms	Kein Defekt	Horizontaler Defekt	Vertikaler Defekt

### ZIELE:

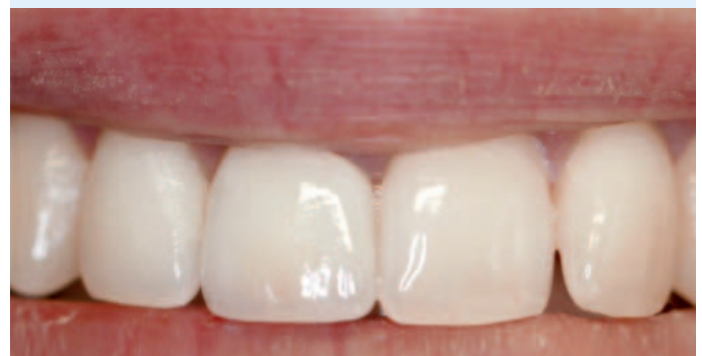- Sofortimplantation mit Erhalt einer guten ästhetischen Kontur
- Minimalinvasives Verfahren

### FAZIT:

- Einzeitige Behandlung von Hart- und Weichgeweben
- Die drei kombinierten Geistlich Biomaterialien zeigen eine komplikationslose Heilung und erhalten das Alveolarknochenvolumen.
- Langfristig gutes, ästhetisches Ergebnis



vor Extraktion

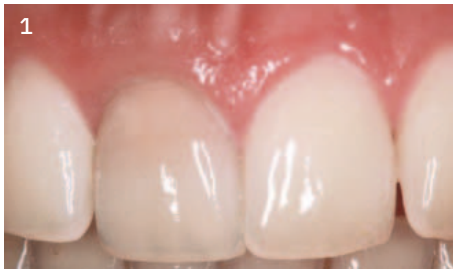

1 Jahr nach Extraktion

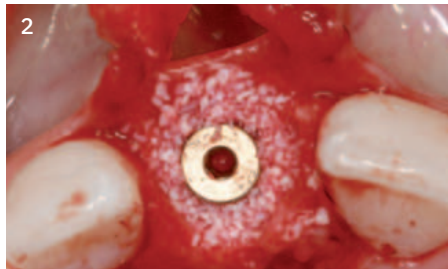


# „Geistlich Biomaterials bietet innovative Produkte und verfügt über langjährige Erfahrung.“

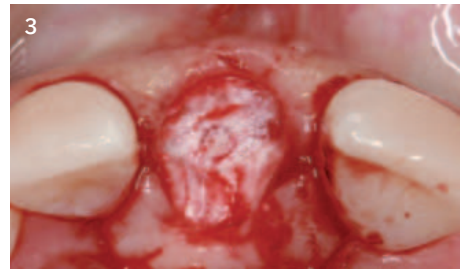## Falldokumentation



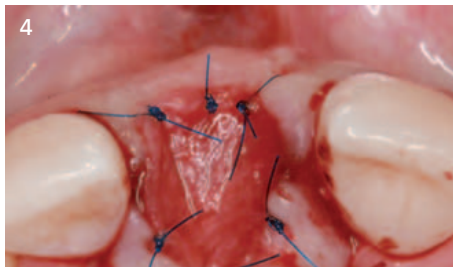
1  
Klinische Situation vor Extraktion von Zahn 11



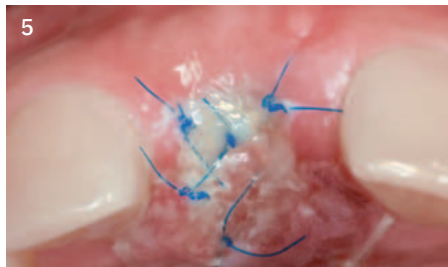2  
Sofortimplantation und Spaltfüllung nach Aufklappung



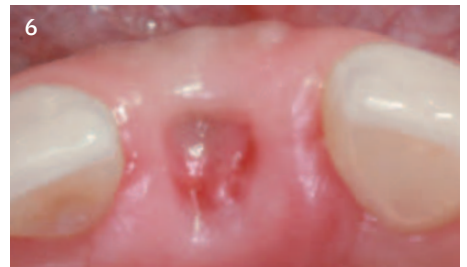3  
Implantat und Geistlich Bio-Oss® abgedeckt mit Geistlich Bio-Gide®



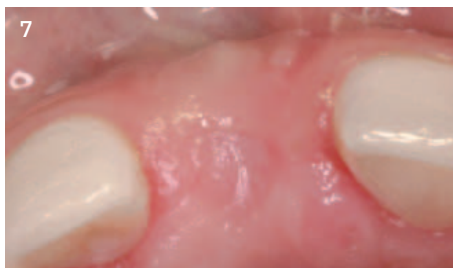4  
Geistlich Mucograft® über dem augmentierten Bereich mit Einzelknopfnähten vernäht



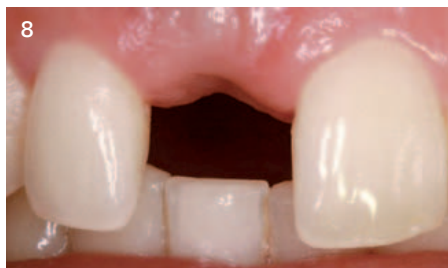5  
Klinische Situation 2 Tage nach der Operation



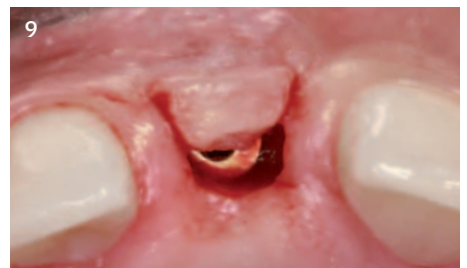6  
Klinische Situation 3 Wochen nach der Operation



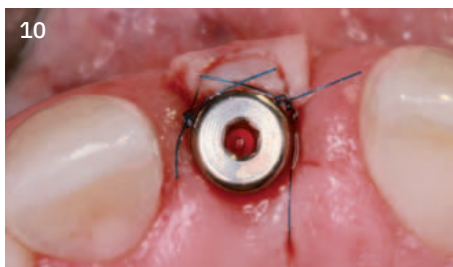
7  
Klinische Situation 6 Wochen nach der Operation (okklusal)



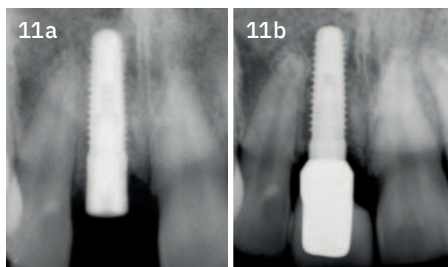
8  
Klinische Situation 6 Wochen nach der Operation



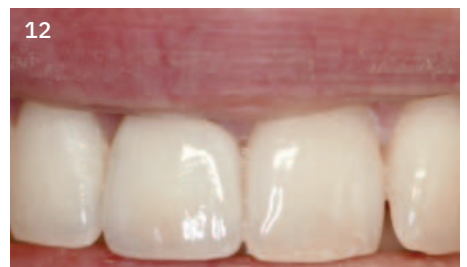9  
Minimalinvasives Re-entry: Rollappenpräparation nach 12 Wochen



10  
Der Lappen wird gerollt, um die Dicke der Weichgewebe in der vestibulären Region zu erhöhen, und das Abutment wird eingesetzt.




11a  
a) Röntgenbild nach Rollappen, 3 Monate nach Extraktion  
11b  
b) Röntgenbild bei Nachkontrolle nach 1 Jahr



12  
Klinische Situation 1 Jahr nach Extraktion

### Verwendete Biomaterialien:

- Geistlich Bio-Oss®
- Geistlich Bio-Gide®
- Geistlich Mucograft®



# Ridge Preservation bei Extraktionsalveole mit erhaltenem bukkalem Knochen



Prof. Dr. Stefan Fickl  
Fürth, Deutschland

## Das Risikoprofil des Patienten

Ästhetische Risikofaktoren	Geringes Risiko	Mittleres Risiko	Hohes Risiko
Patientengesundheit	Intaktes Immunsystem (Nichtraucher)	Leichter Raucher	Beeinträchtigtetes Immunsystem (Starker Raucher)
Ästhetische Ansprüche des Patienten	Niedrig	Mittel	Hoch
Höhe der Lachlinie	Niedrig	Mittel	Hoch
Gingivaler Biotyp	Dick, „wenig girlandenförmig“	Mittel, „mäßig girlandenförmig“	Dünn, „stark girlandenförmig“
Form der Zahnkronen	Rechteckig		Dreieckig
Infektionen an Implantationsstelle	Keine	Chronisch	Akut
Knochenhöhe am angrenzenden Zahn	≤ 5 mm zum Kontaktpunkt	5,5 – 6,5 mm zum Kontaktpunkt	≥ 7 mm zum Kontaktpunkt
Restaurativer Status des Nachbarzahns	Intakt		Geschädigt
Breite der Zahnlücke	1 Zahn (≥ 7 mm)	1 Zahn (≤ 7 mm)	2 Zähne oder mehr
Weichgewebeanatomie	Intakt		Defekt
Knochenanatomie des Alveolarkamms	Kein Defekt	Horizontaler Defekt *	Vertikaler Defekt

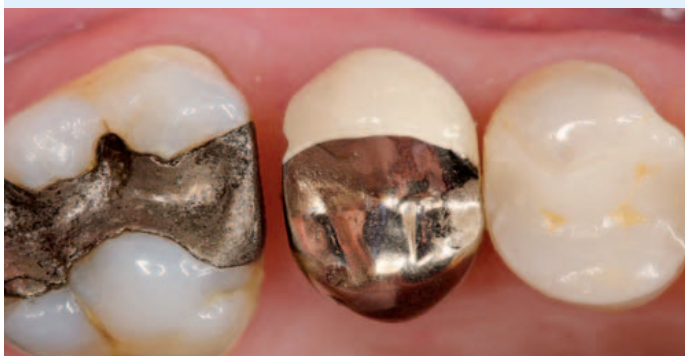\* Intakte Extraktionsalveole mit einem kleineren Knochendefekt bis zu 50% der bukkalen Knochenwand

### ZIELE:

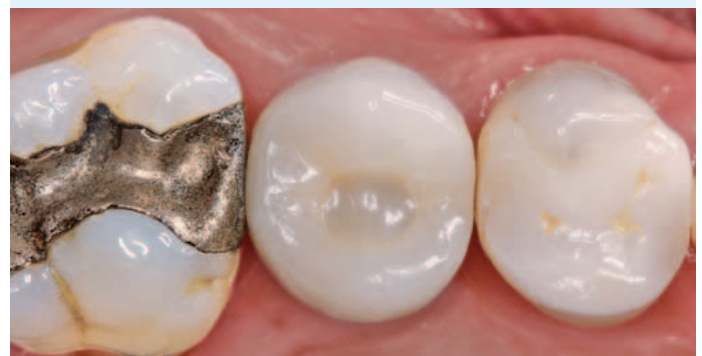- Verzögerte Implantation 4 Monate nach Exzision
- Minimalinvasive Behandlung der Alveole

### FAZIT:

- Guter/reifer/massiver Knochen 4 Monate nach der Behandlung erreicht
- Schnelle und narbenfreie Weichgeweberegeneration
- Optimales klinisches und ästhetisches Resultat für Patienten



vor Exzision

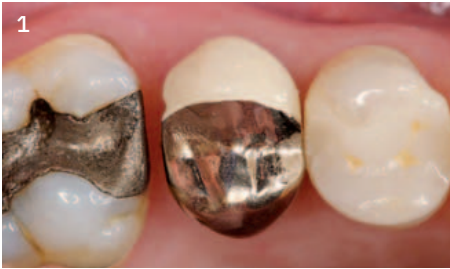

2 Jahre nach Exzision

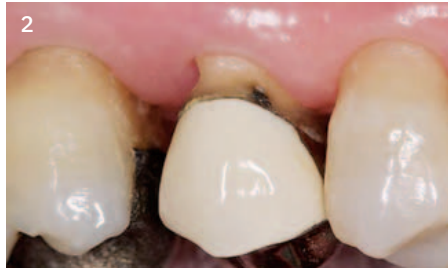

# „Weich- und Hartgewebe werden ohne jegliche Narbenbildung bukkal oder okklusal erhalten.“

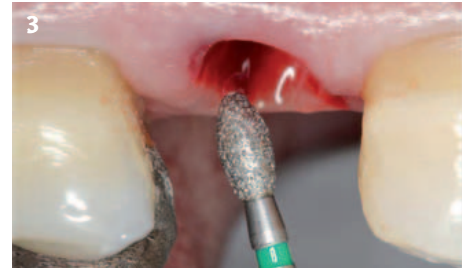## Falldokumentation



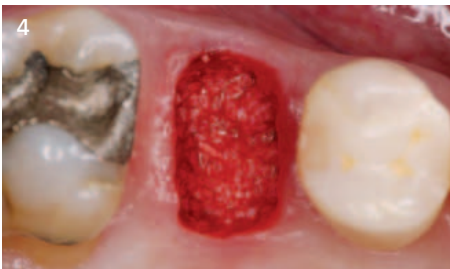1 Situation am Tag der Zahnextraktion



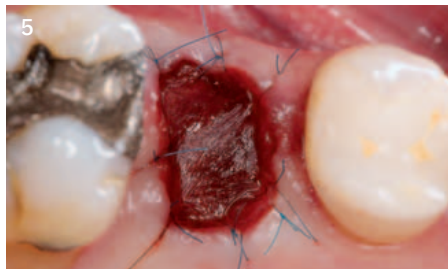2 Präoperative Situation (bukkal)



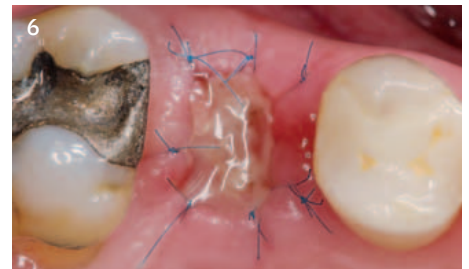
3 Der Sulkus wird nach schonender Extraktion und sorgfältiger Kürettage mit einem Diamantschleifer deepithelialisiert.



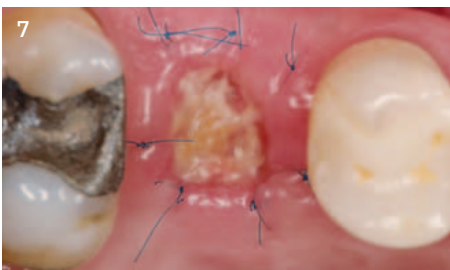
4 Die Extraktionsalveole wird mit Geistlich Bio-Oss® Collagen gefüllt.



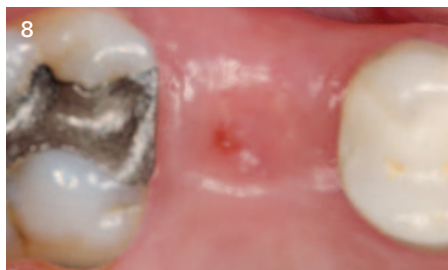5 Geistlich Mucograft® Seal in situ und mit Einzelknopfnähten vernäht



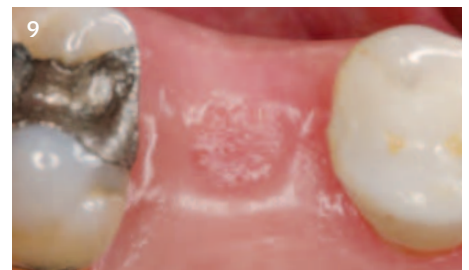6 Heilung der Weichgewebe 3 Tage nach Zahnextraktion



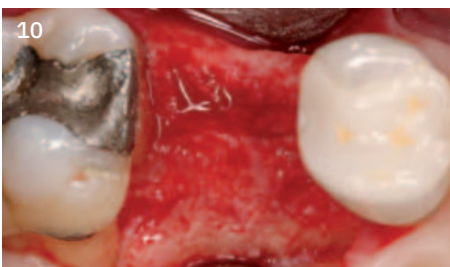7 Heilung der Weichgewebe zum Zeitpunkt der Nahtentfernung 10 Tage nach der Operation



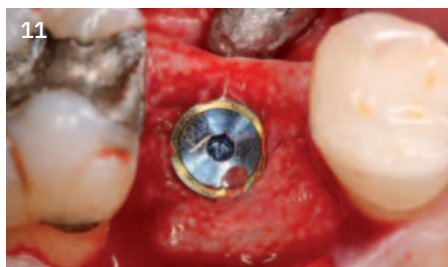8 Gewebeheilung 9 Wochen nach Zahnextraktion



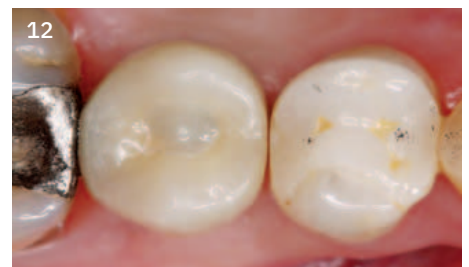9 Situation nach 4 Monaten zum Zeitpunkt der Implantatinsertion



10 Die Aufklappung zeigt eine ideale Knochen-situation für die Implantation.



11 Eingesetztes Implantat, keine weitere GBR nötig



12 Endgültige Restauration 12 Monate nach Zahnextraktion

### Verwendete Biomaterialien:

Geistlich Bio-Oss® Collagen  
Geistlich Mucograft® Seal



# Ridge Preservation bei Extraktionsalveolen mit Knochendefekt



Dr. Célia Coutinho Alves  
Porto, Portugal

## Das Risikoprofil des Patienten

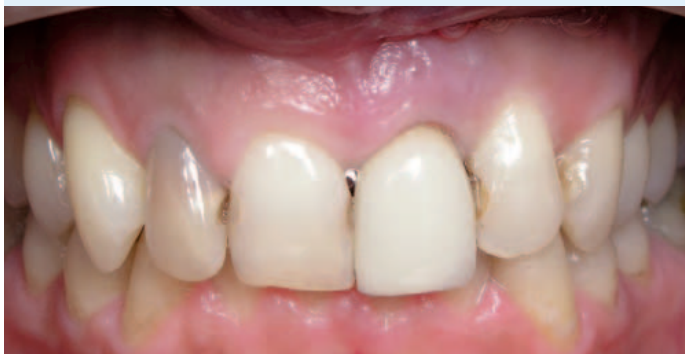Ästhetische Risikofaktoren	Geringes Risiko	Mittleres Risiko	Hohes Risiko
Patientengesundheit	Intaktes Immunsystem (Nichtraucher)	Leichter Raucher	Beeinträchtigtetes Immunsystem (Starker Raucher)
Ästhetische Ansprüche des Patienten	Niedrig	Mittel	Hoch
Höhe der Lachlinie	Niedrig	Mittel	Hoch
Gingivaler Biotyp	Dick, „wenig girlandenförmig“	Mittel, „mäßig girlandenförmig“	Dünn, „stark girlandenförmig“
Form der Zahnkronen	Rechteckig		Dreieckig
Infektionen an Implantationsstelle	Keine	Chronisch	Akut
Knochenhöhe am angrenzenden Zahn	≤ 5 mm zum Kontaktpunkt	5,5 – 6,5 mm zum Kontaktpunkt	≥ 7 mm zum Kontaktpunkt
Restaurativer Status des Nachbarzahns	Intakt		Geschädigt
Breite der Zahnücke	1 Zahn (≥ 7 mm)	1 Zahn (≤ 7 mm)	2 Zähne oder mehr
Weichgewebeanatomie	Intakt		Defekt
Knochenanatomie des Alveolarkamms	Kein Defekt	Horizontaler Defekt	Vertikaler Defekt

### ZIELE:

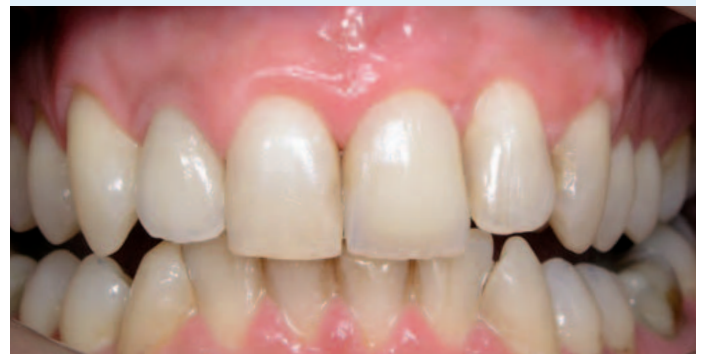- Erhalt der Hart- und Weichgewebekontur in der ästhetisch anspruchsvollen Region
- Spätimplantation in Einzelzahnücke

### FAZIT:

- Eine ausgeprägte Kieferkammresorption wurde mit Geistlich Biomaterialien verhindert.
- Ein langfristig ansprechendes Ergebnis wurde mit zusätzlicher Konturierung mit Geistlich Biomaterialien und einem Bindegewebetransplantat bei der Implantatinsertion erreicht.



vor Extraktion

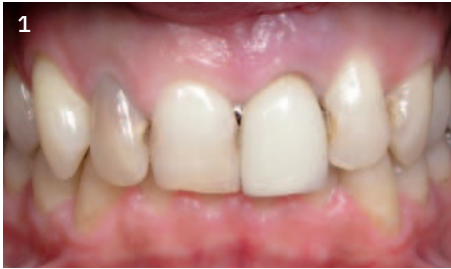

11 Monate nach Extraktion

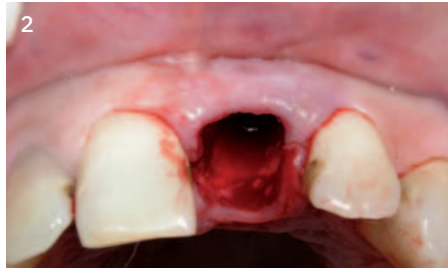

# „Wann immer möglich bevorzugen wir es, den Knochen zu erhalten statt ihn später wieder aufzubauen, insbesondere bei den Frontzähnen.“

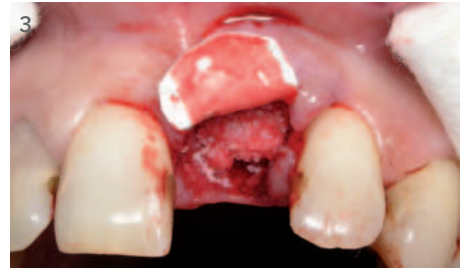## Falldokumentation



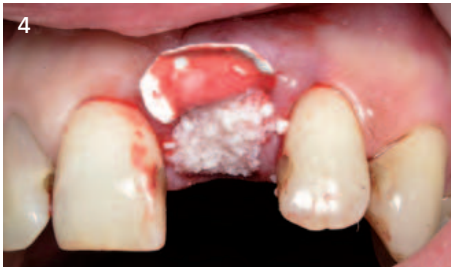1 Ausgangssituation vor Entfernung von Zahn 21



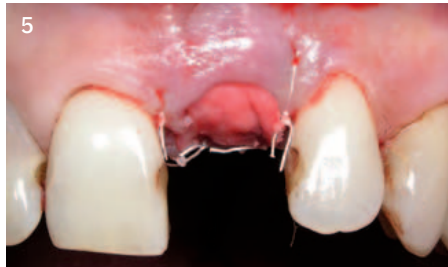2 Inspektion der Extraktionsalveole mit der Parodontalsonde zeigt einen vestibulären Knochendefekt.



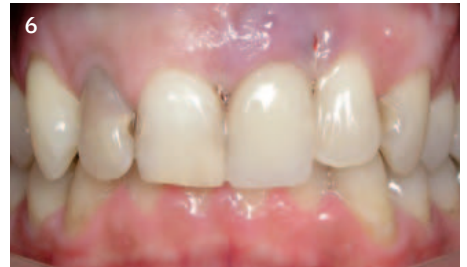3 Geistlich Bio-Gide® wird vestibulär auf der inneren Alveolenwand platziert, leicht über den krestalen Knochen überstehend. Geistlich Bio-Oss® Collagen füllt die Alveole bis zum krestalen Knochniveau.



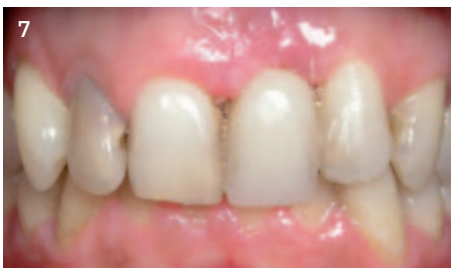4 Geistlich Bio-Oss® (kleines Granulat) wird zur Überkonturierung auf das Geistlich Bio-Oss® Collagen bis zum Weichgewebeniveau aufgebracht.



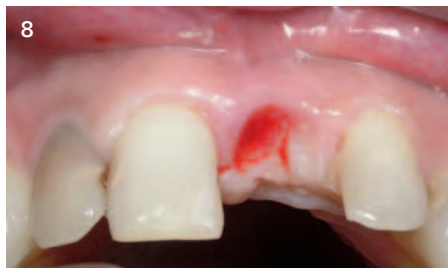5 Die Kollagenmembran wird über die aufgefüllte Alveole gefaltet, unter dem palatinalen Sulkus adaptiert, mit vertikalen Matratzennähten fixiert und heilt per Sekundärheilung.



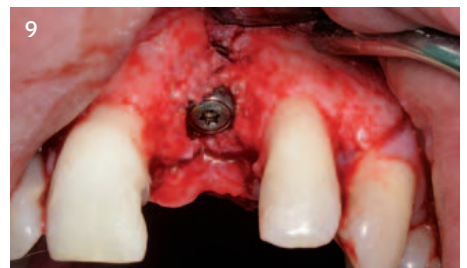
6 Unauffällige Heilungssituation 3 Tage nach Extraktion mit Provisorium



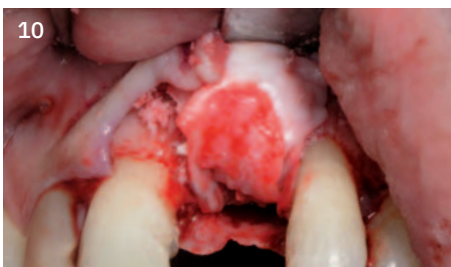
7 Klinische Situation 1 Woche nach Zahnextraktion



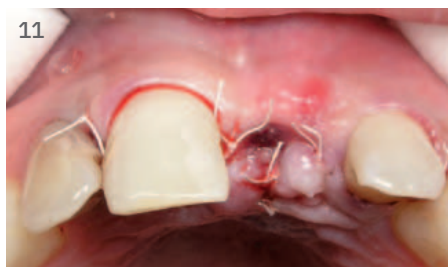8 Situation nach Konditionierung der Weichgewebe 4 Monate nach Extraktion



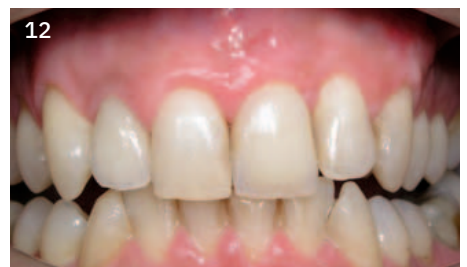9 Bei Aufklappung und Implantatinsertion zeigt sich eine leichte Fenestration 4 Monate nach Zahnextraktion.



10 Der Kieferkamm wird mit einer GBR (Geistlich Bio-Oss® und Geistlich Bio-Gide®) sowie einem Bindegewebe-transplantat in der vestibulär-krestalen Region konturiert.




11 Der Lappen wird über dem Augmentat spannungsfrei vernäht.



12 Belastung des Implantats mit der endgültigen Restauration 7 Monate nach Implantation (11 Monate nach Extraktion)

### Verwendete Biomaterialien:

- Geistlich Bio-Oss®
- Geistlich Bio-Oss® Collagen
- Geistlich Bio-Gide®



# Ridge Preservation in der anterioren Region für Spätimplantation



Prof. Dr. Ronald E. Jung  
Zürich, Schweiz

## Das Risikoprofil des Patienten

Ästhetische Risikofaktoren	Geringes Risiko	Mittleres Risiko	Hohes Risiko
Patientengesundheit	Intaktes Immunsystem (Nichtraucher)	Leichter Raucher	Beeinträchtigttes Immunsystem (Starker Raucher)
Ästhetische Ansprüche des Patienten	Niedrig	Mittel	Hoch
Höhe der Lachlinie	Niedrig	Mittel	Hoch
Gingivaler Biotyp	Dick, „wenig girlandenförmig“	Mittel, „mäßiig girlandenförmig“	Dünn, „stark girlandenförmig“
Form der Zahnkronen	Rechteckig		Dreieckig
Infektionen an Implantationsstelle	Keine	Chronisch	Akut
Knochenhöhe am angrenzenden Zahn	≤ 5 mm zum Kontaktpunkt	5,5 – 6,5 mm zum Kontaktpunkt	≥ 7 mm zum Kontaktpunkt
Restaurativer Status des Nachbarzahns	Intakt		Geschädigt
Breite der Zahnlücke	1 Zahn (≥ 7 mm)	1 Zahn (≤ 7 mm)	2 Zähne oder mehr
Weichgewebeanatomie	Intakt		Defekt
Knochenanatomie des Alveolarkamms	Kein Defekt	Horizontaler Defekt*	Vertikaler Defekt

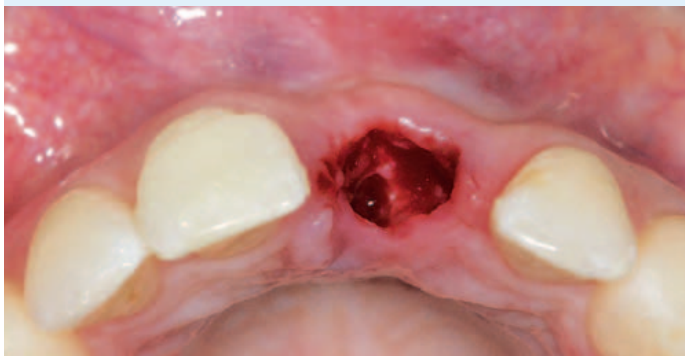\* Intakte Extraktionsalveole mit einem kleineren Knochendefekt bis zu 50% der bukkalen Knochenwand

### ZIELE:

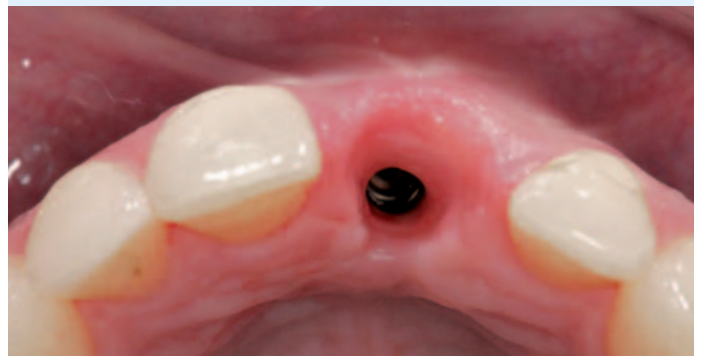- Erhalt der Hart- und Weichgewebenvolumen nach Exztraktion in der Frontzahnregion für Spätimplantation
- Vermeidung umfangreicher Verfahren zur gesteuerten Knochenregeneration bei der Implantatinzertion

### FAZIT:

- Volumen von Hart- und Weichgewebe kann mit Geistlich Bio-Oss® Collagen und Geistlich Mucograft® besser erhalten werden als mit spontaner Heilung.<sup>11</sup>
- Eine minimalinvasive GBR genügt bei Bedarf, um den Kieferkamm bei der Implantatinzertion zu konturieren.



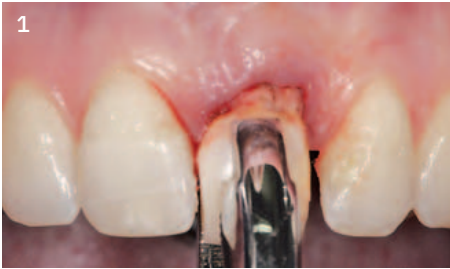direkt nach Exztraktion



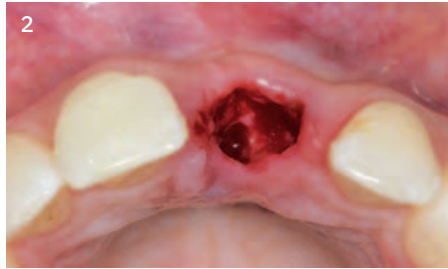10 Monate nach der Exztraktion



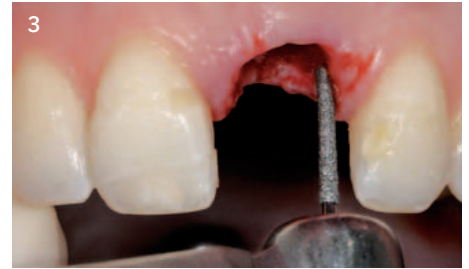## Falldokumentation



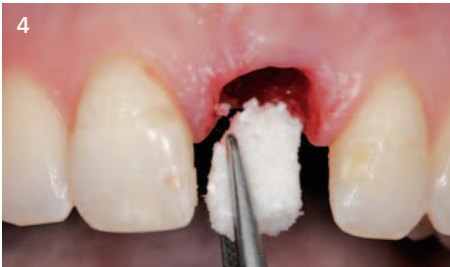1  
Extraktion von Zahn 21 aufgrund eines Traumas mit begleitenden knöchernen Resorptionen. Es wurde darauf geachtet, den Alveolarknochen weitgehend zu erhalten.



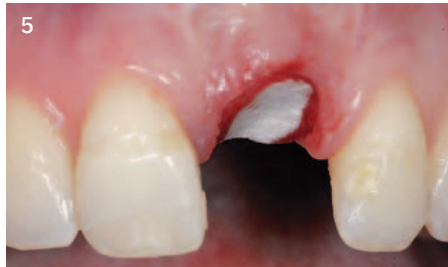2  
Okklusale Ansicht der Alveole nach Zahnextraktion. Um die betroffene Region werden keine Lappen präpariert. Es wurde ein leichter vestibulärer Knochendefekt beobachtet.



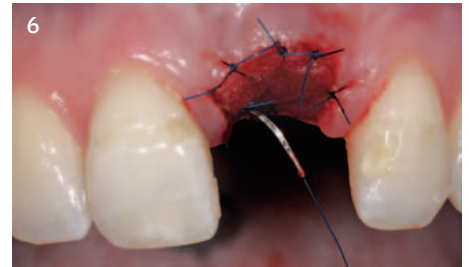
3  
Die Alveole wird zur Entfernung von Granulationsgewebe sorgfältig kürettiert. Anschließend werden die Wundränder mit einem Diamantschleifer im Winkelstück unter Wasserkühlung deepithelisiert.



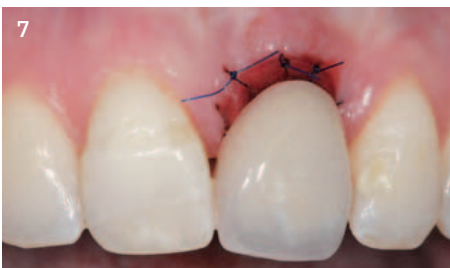4  
Auffüllen der Extraktionsalveole bis zur Höhe des palatinalen Knochens mit Geistlich Bio-Oss® Collagen (durchfeuchtet mit steriler phys. Kochsalzlösung).



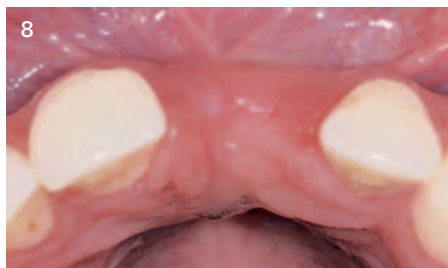5  
Geistlich Mucograft® wird zugeschnitten, trocken appliziert und passt sich so perfekt an die Wundränder an.



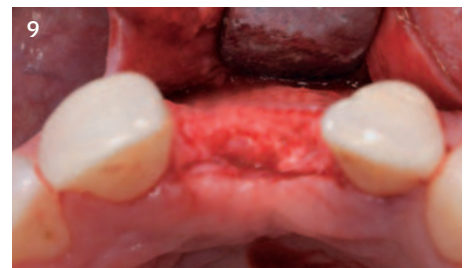6  
Vernähen der Geistlich Mucograft® mit Einzelknopfnähten der Stärke 6-0.



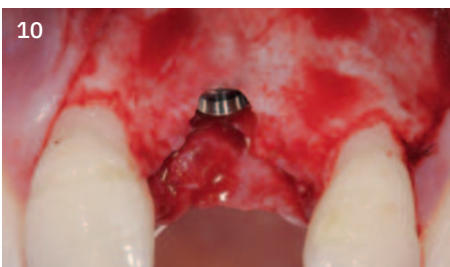7  
Die Gewebe können unter einem Provisorium abheilen, wobei darauf geachtet wird, dass kein Druck auf die Biomaterialien ausgeübt wird.



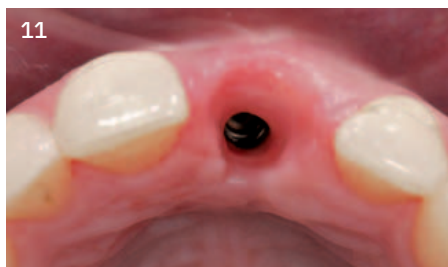8  
Situation 7,5 Monate nach Extraktion zeigt eine ansprechende Weichgewebesituation mit einer leichten Einziehung vestibulär.



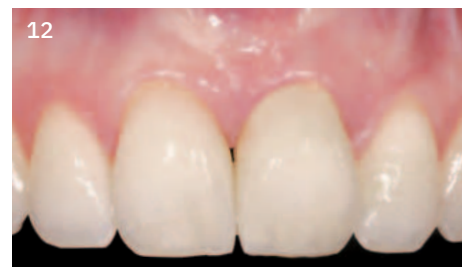9  
Re-entry zeigt die abgeheilte Knochen-situation 7,5 Monate nach Kieferkammerhalt.



10  
Implantatinsertion in voll ausgereiftem Knochen. Eine kleine GBR zur Konturierung wird durchgeführt.




11  
Hervorragendes Austrittsprofil nach insgesamt 10 Monaten



12  
Situation mit der endgültigen Restauration 10 Monate nach Zahnextraktion

**Verwendete Biomaterialien:**  
Geistlich Bio-Oss® Collagen  
Geistlich Mucograft®



Einen Abstract der Publikation<sup>11</sup> finden Sie hier >





# Ridge Preservation zur Erhaltung der Rot-Weiß-Ästhetik für eine Spätimplantation



Dr. Marco Zeltner  
Horgen, Schweiz

## Das Risikoprofil des Patienten

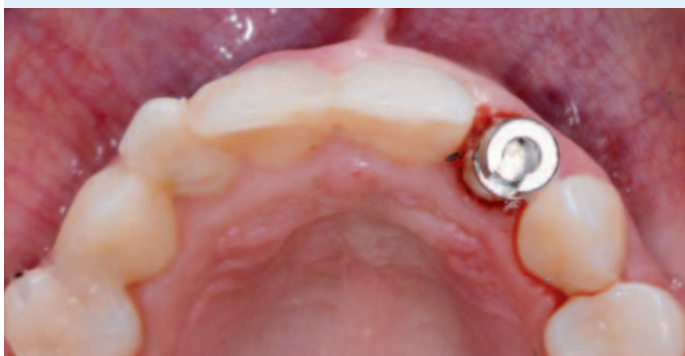Ästhetische Risikofaktoren	Geringes Risiko	Mittleres Risiko	Hohes Risiko
Patientengesundheit	Intaktes Immunsystem (Nichtraucher)	Leichter Raucher	Beeinträchtigtetes Immunsystem (Starker Raucher)
Ästhetische Ansprüche des Patienten	Niedrig	Mittel	Hoch
Höhe der Lachlinie	Niedrig	Mittel	Hoch
Gingivaler Biotyp	Dick, „wenig girlandenförmig“	Mittel, „mäßig girlandenförmig“	Dünn, „stark girlandenförmig“
Form der Zahnkronen	Rechteckig		Dreieckig
Infektionen an Implantationsstelle	Keine	Chronisch	Akut
Knochenhöhe am angrenzenden Zahn	≤ 5 mm zum Kontaktpunkt	5,5 – 6,5 mm zum Kontaktpunkt	≥ 7 mm zum Kontaktpunkt
Restaurativer Status des Nachbarzahns	Intakt		Geschädigt
Breite der Zahnlücke	1 Zahn (≥ 7 mm)	1 Zahn (≤ 7 mm)	2 Zähne oder mehr
Weichgewebeanatomie	Intakt		Defekt
Knochenanatomie des Alveolarkamms	Kein Defekt	Horizontaler Defekt	Vertikaler Defekt

### ZIELE:

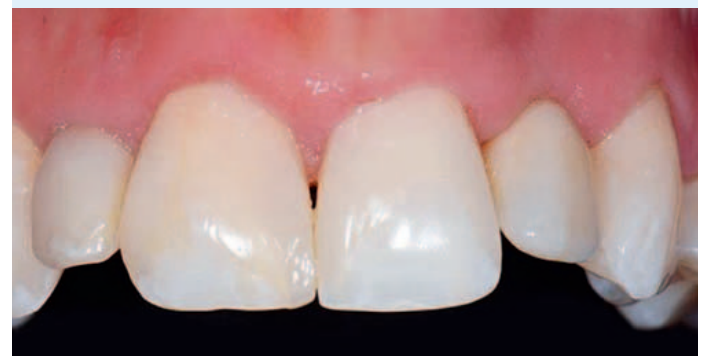- Aufbau des Knochengewebes und Erhalt des Weichgewebes für eine Implantation zu einem späteren Zeitpunkt
- Das Ziel ist ein ansprechendes ästhetisches Ergebnis für die implantatprothetische Rekonstruktion zu erreichen.

### FAZIT:

- Minimaler horizontaler Knochenverlust und Verbreiterung der keratinisierten Gingiva dank Kammerhaltung mit Geistlich Bio-Oss® Collagen und Geistlich Bio-Gide® Shape
- Auf der kontralateralen Seite ist 3 Monate postoperativ eine ähnlich gute Rot-Weiß-Ästhetik wie auf der Seite des natürlichen Zahnes zu erkennen.



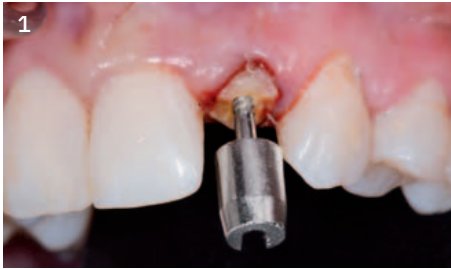vor Extraktion in Regio 22



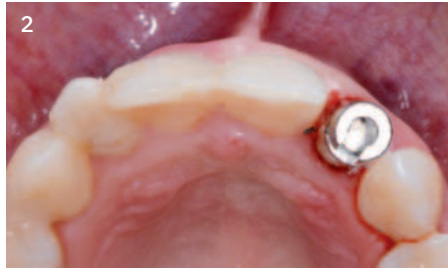3 Monate nach der Extraktion

# „Erhalt der Rot-Weiß-Ästhetik durch kieferkammerhaltende Maßnahmen.“

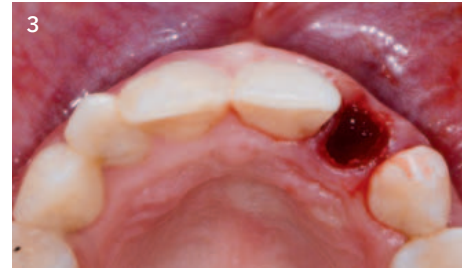
## Falldokumentation



1 Ausgangssituation an Zahn 22



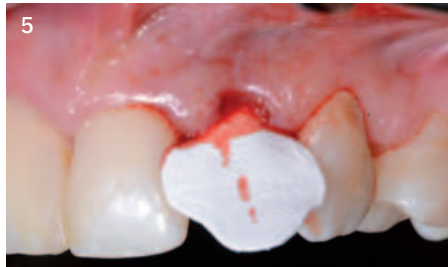
2 Atraumatische Entfernung von Zahn 22 mit Benex® Extraktionskit



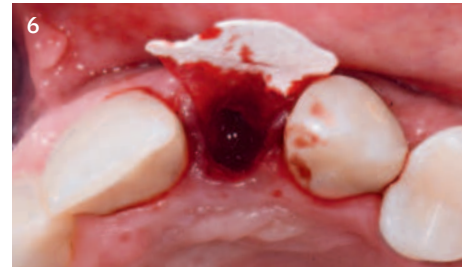3 Die Untersuchung der Extraktionsalveole zeigt einen vestibulären Knochendefekt.



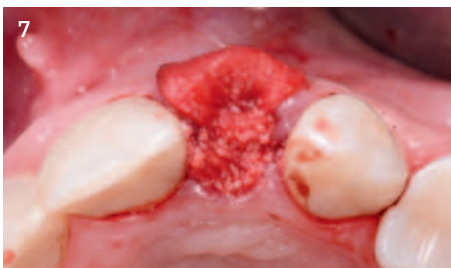4 Die vorgeformte Geistlich Bio-Gide® Shape reduziert die Vorbereitungszeit für den Zuschnitt einer normalen Bio-Gide®.



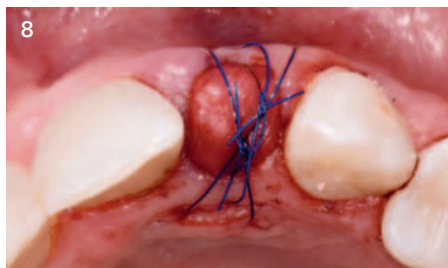
5 Die native Kollagenmembran wird vestibulär auf der inneren Alveolenwand platziert, leicht über den krestalen Knochen überstehend.



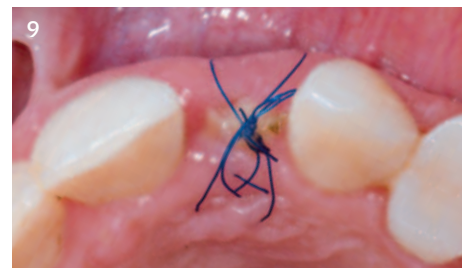6 Geistlich Bio-Gide® Shape ragt über den krestalen Knochen hinaus.



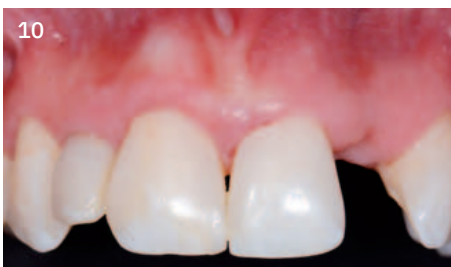7 Geistlich Bio-Oss® Collagen füllt die Alveole bis zur Höhe des krestalen Knochens auf. Es kann von Vorteil sein, das Material zu zerteilen und portionsweise in die Alveole einzubringen.



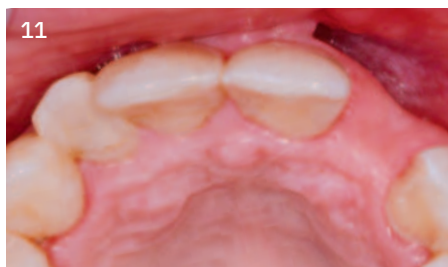8 Geistlich Bio-Gide® Shape bedeckt das Knochenersatzmaterial und wird unter dem Weichgewebe der Alveole fixiert. Spannungsfreie Fixierung des Augmentats mittels Kreuznaht oder Einfachnähten.



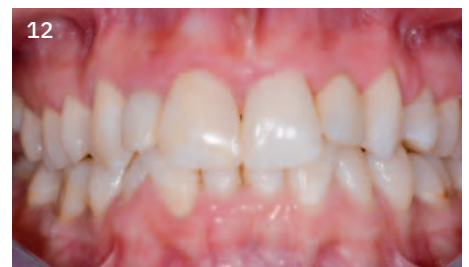9 10 Tage-Nachuntersuchung mit guter Wundheilung



10 Gute ästhetische Situation 3 Monate post-operativ



11 Minimaler horizontaler Knochenverlust



12 Versorgung mit einer langzeitprovisorischen Adhäsivbrücke 3 Monate nach Zahnextraktion

### Verwendete Biomaterialien:

- Geistlich Bio-Oss® Collagen
- Geistlich Bio-Gide® Shape



# Ridge Preservation für die Ponticversorgung



Dr. Torsten S. Conrad  
Bingen am Rhein, Deutschland

## Das Risikoprofil des Patienten

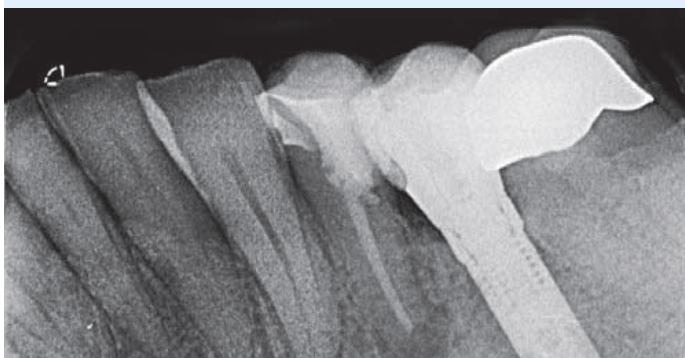
Ästhetische Risikofaktoren	Geringes Risiko	Mittleres Risiko	Hohes Risiko
Patientengesundheit	Intaktes Immunsystem (Nichtraucher)	Leichter Raucher	Beeinträchtigttes Immunsystem (Starker Raucher)
Ästhetische Ansprüche des Patienten	Niedrig	Mittel	Hoch
Höhe der Lachlinie	Niedrig	Mittel	Hoch
Gingivaler Biotyp	Dick, „wenig girlandenförmig“	Mittel, „mäßsig girlandenförmig“	Dünn, „stark girlandenförmig“
Form der Zahnkronen	Rechteckig		Dreieckig
Infektionen an Implantationsstelle	Keine	Chronisch	Akut
Knochenhöhe am angrenzenden Zahn	≤ 5 mm zum Kontaktpunkt	5,5 – 6,5 mm zum Kontaktpunkt	≥ 7 mm zum Kontaktpunkt
Restaurativer Status des Nachbarzahns	Intakt		Geschädigt
Breite der Zahnlücke	1 Zahn (≥ 7 mm)	1 Zahn (≤ 7 mm)	2 Zähne oder mehr
Weichgewebeanatomie	Intakt		Defekt
Knochenanatomie des Alveolarkamms	Kein Defekt	Horizontaler Defekt	Vertikaler Defekt

### ZIELE:

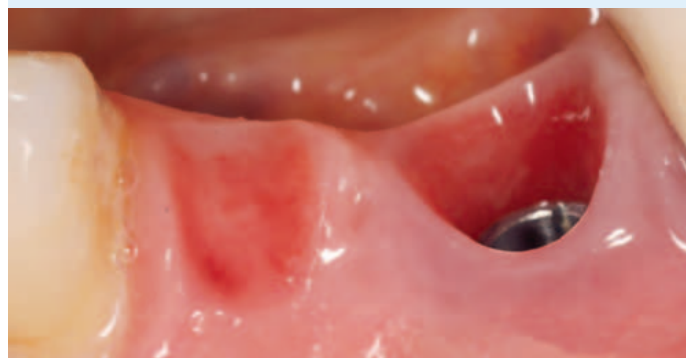
- Sofortmaßnahmen zum Volumenerhalt trotz Entzündung
- Erhalt der natürlichen Papillenstruktur durch Stützung der Weichgewebe
- Einfache Versorgung unter Nutzung des benachbarten Implantats

### FAZIT:

- Rasche und kostengünstige Versorgung unter Schonung der benachbarten Zahnschubstanz und Nutzung des vorhandenen Implantats
- Weitgehender Erhalt von Volumen und Papillenstruktur



vor Extraktion

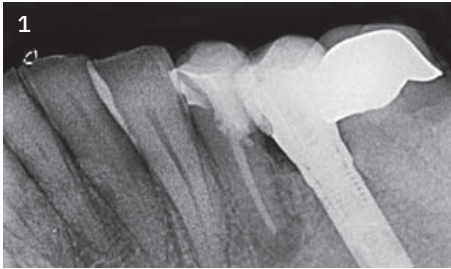


nach Abheilung vor endgültiger Versorgung

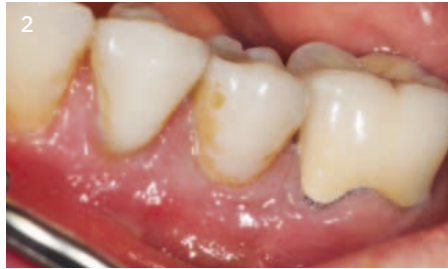

„Durch die Elimination der Entzündung erübrigt sich die übliche Abheilungsphase und es kann in einer Sitzung mit der Extraktion für den Volumenerhalt gesorgt werden.“

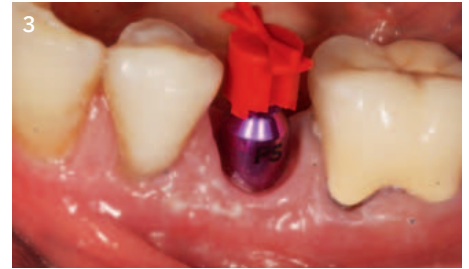**Falldokumentation**



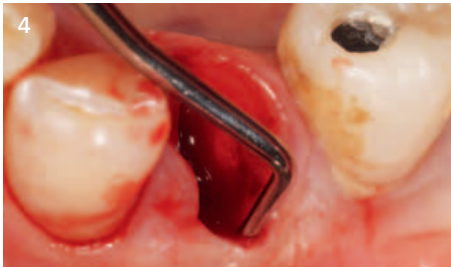
1 Ausgangsbefund: Fistelbildung an Zahn 34 drei Monate nach WSR



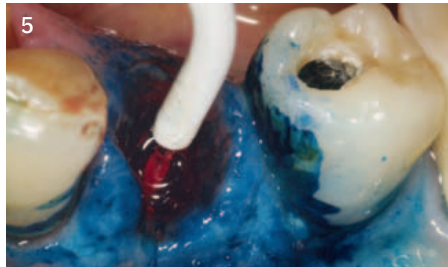
2 Klinischer Ausgangsbefund für die Therapieplanung; stabile Implantatversorgung 35



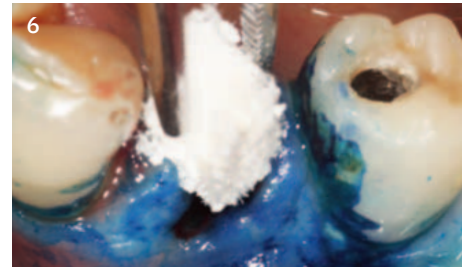
3 Implantatabformung 35 für direkt verschraubte Krone mit Anhänger 34



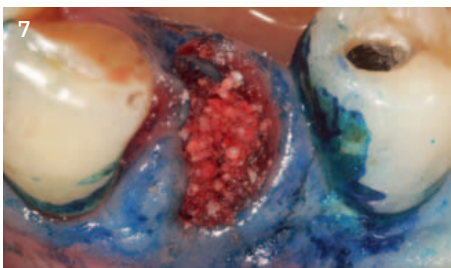
4 Extraktion von Zahn 34 und Kürettage. Sondierung der Knochenverhältnisse. Verlust der gesamten vestibulären Knochenlamelle.



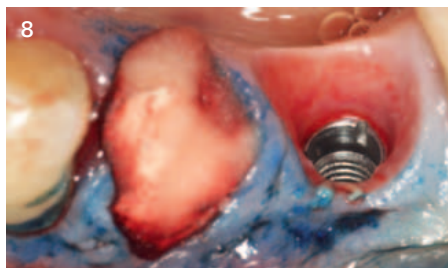
5 Desinfektion der Alveole mit HELBO-Laser



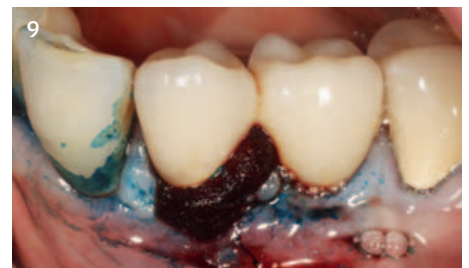6 Ridge Preservation Technik mit Geistlich Bio-Oss® Collagen 100 mg



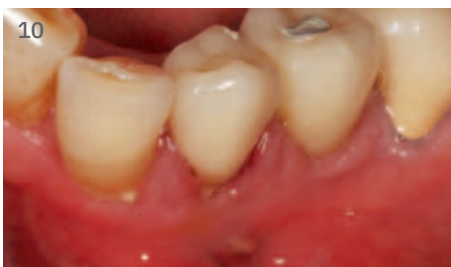7 Geistlich Bio-Oss® Collagen füllt nach dezenter Applikation den koronalen Bereich der Alveole.



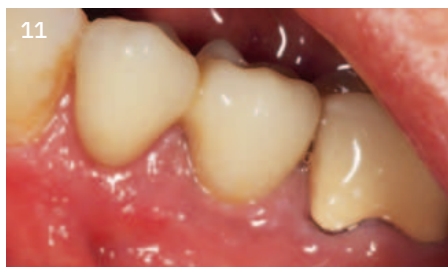8 Kollagenschwamm zur Stabilisierung des Blutkoagels im Weichgewebeniveau



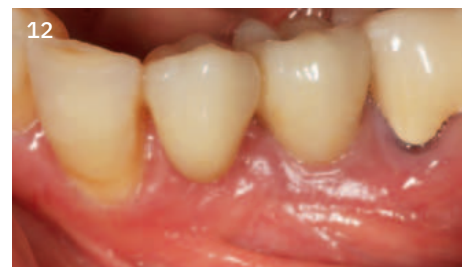9 provisorische Versorgung mit Implantatkrone 35 (okklusal verschraubt) und Freidendbrückenglied 34



10 Kontrolle 1 Tag post-OP



11 Kontrolle 3 Wochen post-OP



12 Kontrolle nach 32 Monaten

**Verwendetes Biomaterial:**  
Geistlich Bio-Oss® Collagen



# Ridge Preservation für implantatgestützte Brücke



Dr. Jeffrey Ganeles  
Boca Raton, USA

## Das Risikoprofil des Patienten

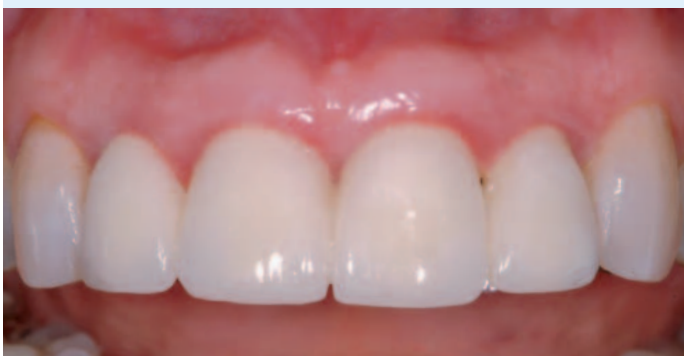Ästhetische Risikofaktoren	Geringes Risiko	Mittleres Risiko	Hohes Risiko
Patientengesundheit	Intaktes Immunsystem (Nichtraucher)	Leichter Raucher	Beeinträchtigtetes Immunsystem (Starker Raucher)
Ästhetische Ansprüche des Patienten	Niedrig	Mittel	Hoch
Höhe der Lachlinie	Niedrig	Mittel	Hoch
Gingivaler Biotyp	Dick, „wenig girlandenförmig“	Mittel, „mäßige girlandenförmig“	Dünn, „stark girlandenförmig“
Form der Zahnkronen	Rechteckig		Dreieckig
Infektionen an Implantationsstelle	Keine	Chronisch	Akut
Knochenhöhe am angrenzenden Zahn	≤ 5 mm zum Kontaktpunkt	5,5 – 6,5 mm zum Kontaktpunkt	≥ 7 mm zum Kontaktpunkt
Restaurativer Status des Nachbarzahns	Intakt		Geschädigt
Breite der Zahnlücke	1 Zahn (≥ 7 mm)	1 Zahn (≤ 7 mm)	2 Zähne oder mehr
Weichgewebeanatomie	Intakt		Defekt
Knochenanatomie des Alveolarkamms	Kein Defekt	Horizontaler Defekt	Vertikaler Defekt

### ZIELE:

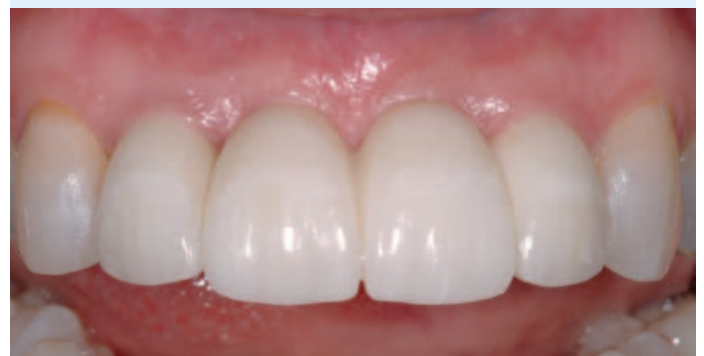- Erhalt der Alveolarkontur, die eine Kombination von Hart- und Weichgewebe unter Brückengliedern ist

### FAZIT:

- Geistlich Mucograft® verhindert ein Austreten der Partikel aus der Alveole bis zur Inkorporation in ausgeheiltes Gewebe.
- Die Alveolarkontur wurde mit Geistlich Mucograft® und Geistlich Bio-Oss® zum Großteil erhalten.



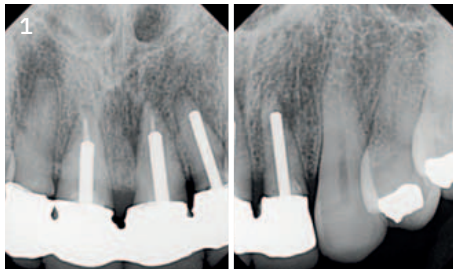
vor Extraktion



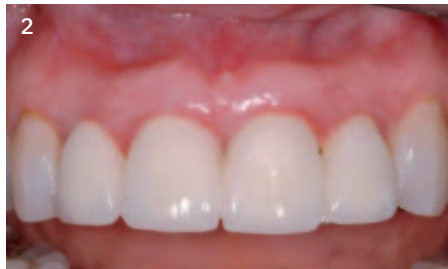11 Monate nach der Extraktion

„Diese Behandlung ist ideal für Extraktionsalveolen, um bei begrenzten Knochendefekten ästhetische Konturen zu erhalten.“

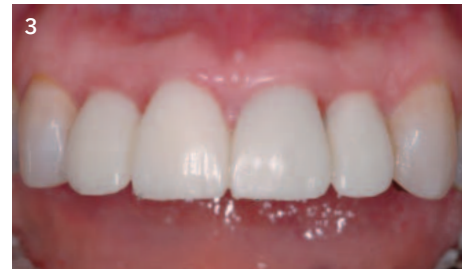Falldokumentation



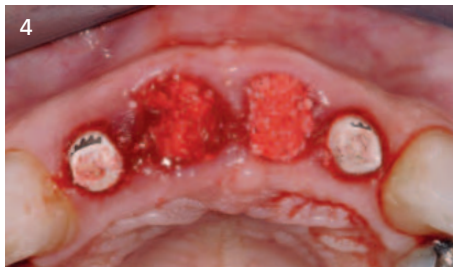1 Röntgenbefunde von den Zähnen 12 und 22 vor der Implantatinserktion



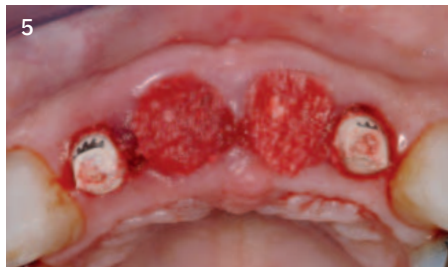2 Klinische Situation an den Zähnen 12 und 22 vor der Implantatinserktion



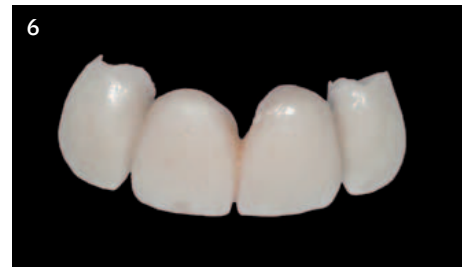3 Obere mittlere Schneidezähne, die aufgrund wiederholter endodontischer Infektionen 2 Monate nach der Implantation bei den seitlichen Schneidezähnen zur Extraktion vorgesehen waren.



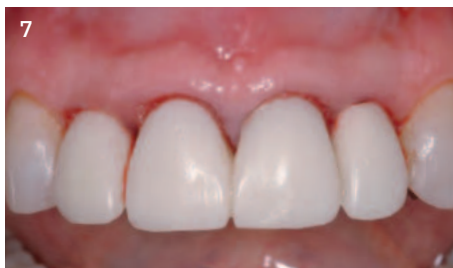4 Extraktionsalveolen gefüllt mit Geistlich Bio-Oss®. Das Knochenersatzmaterial füllt die Alveole bis leicht oberhalb der Knochenkante.



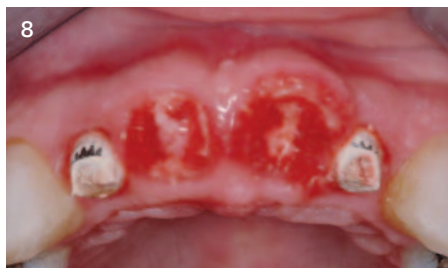5 Geistlich Mucograft® wird als Alveolenverschluss über die Okklusalfächen gelegt.



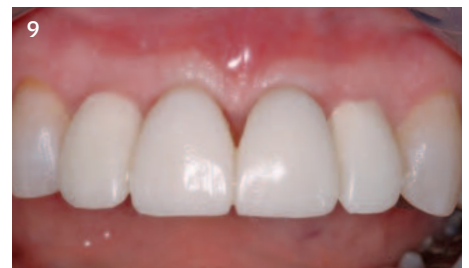6 Provisorische Restauration



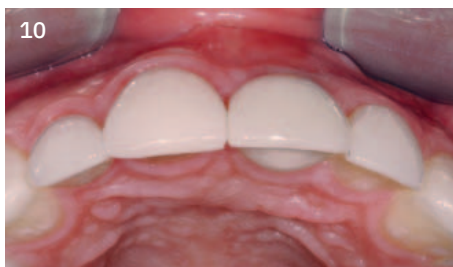7 Provisorische Restauration so konturiert, dass die Lage von Geistlich Mucograft® fixiert ist, wobei darauf geachtet wurde, die augmentierte Stelle nicht zu komprimieren.



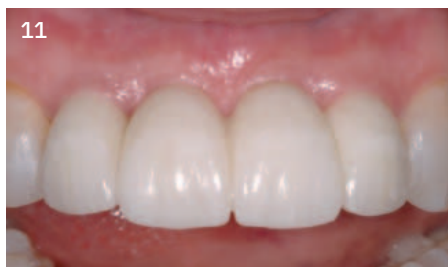8 Vaskularisierung und Integration von Geistlich Mucograft® nach zwei Wochen



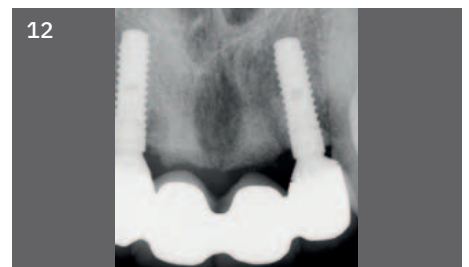9 Klinische Situation 1 Monat nach der Operation



10 Okklusalanansicht nach 9 Monaten mit der endgültigen Restauration (11 Monate nach Zahnextraktion)




11 Frontalanansicht nach 9 Monaten mit der endgültigen Restauration (11 Monate nach Zahnextraktion)



12 Röntgenbild zeigt die Integration des Augmentationsmaterials in den Alveolen. Endgültige Restauration in situ.

Verwendete Biomaterialien:

Geistlich Bio-Oss®  
Geistlich Mucograft®





# Ridge Preservation nach multipler Extraktion



Dr. Philipp Grohmann  
Berikon, Schweiz

## Das Risikoprofil des Patienten

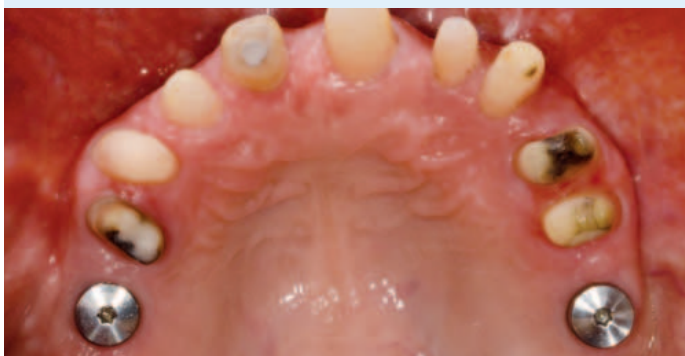Ästhetische Risikofaktoren	Geringes Risiko	Mittleres Risiko	Hohes Risiko
Patientengesundheit	Intaktes Immunsystem (Nichtraucher)	Leichter Raucher	Beeinträchtigttes Immunsystem (Starker Raucher)
Ästhetische Ansprüche des Patienten	Niedrig	Mittel	Hoch
Höhe der Lachlinie	Niedrig	Mittel	Hoch
Gingivaler Biotyp	Dick, „wenig girlandenförmig“	Mittel, „mäßig girlandenförmig“	Dünn, „stark girlandenförmig“
Form der Zahnkronen	Rechteckig		Dreieckig
Infektionen an Implantationsstelle	Keine	Chronisch	Akut
Knochenhöhe am angrenzenden Zahn	≤ 5 mm zum Kontaktpunkt	5,5 – 6,5 mm zum Kontaktpunkt	≥ 7 mm zum Kontaktpunkt
Restaurativer Status des Nachbarzahns	Intakt		Geschädigt
Breite der Zahnlücke	1 Zahn (≥ 7 mm)	1 Zahn (≤ 7 mm)	2 Zähne oder mehr
Weichgewebeanatomie	Intakt		Defekt
Knochenanatomie des Alveolarkamms	Kein Defekt	Horizontaler Defekt	Vertikaler Defekt

### ZIELE:

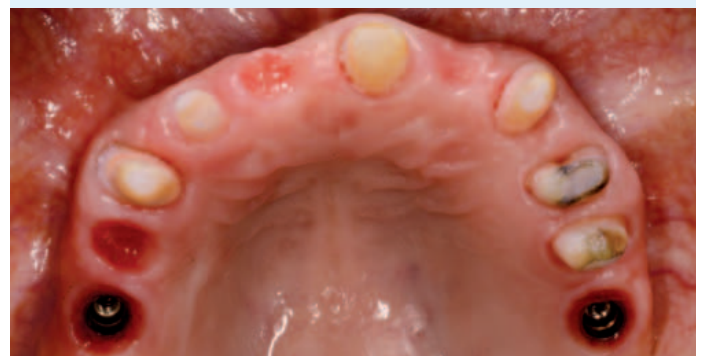- Erhalt des Kieferkammprofils unter einer Brücke über den gesamten Zahnbogen
- Flapless-Verfahren (ohne Aufklappung)

### FAZIT:

- Gute und schnelle Heilung des Weichgewebes während der frühen Heilungsphase
- Knochenvolumen wurde mit einem minimalinvasiven Ansatz weitgehend erhalten.



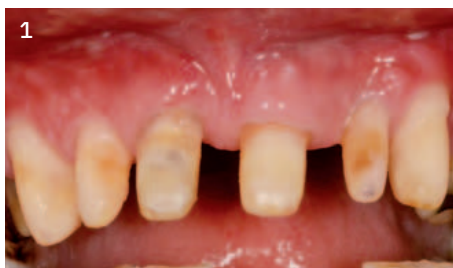vor Extraktion



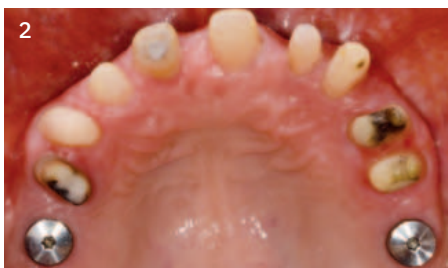12 Monate nach der Extraktion

„Bei komplexen Fällen möchte ich nicht mit Materialien experimentieren.  
Deshalb habe ich hier die bewährten Geistlich Biomaterialien genommen.“

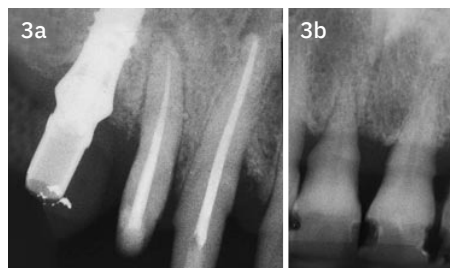
**Falldokumentation**



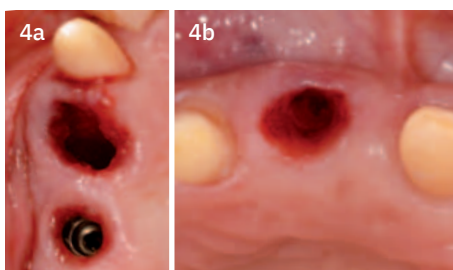
1  
Ausgangssituation vor Extraktion der Zähne 11 und 14



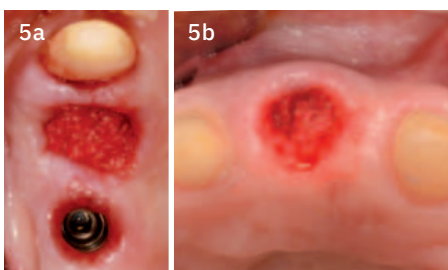
2  
Okklusale klinische Ansicht zeigt das Kieferkammprofil.



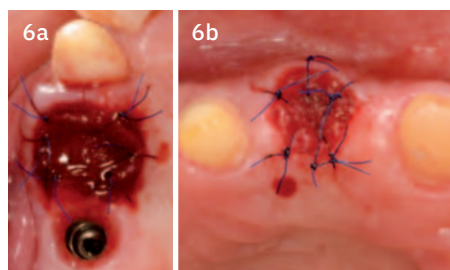
3a 3b  
Röntgenbefunde vor der Extraktion der Zähne 14 (a) und 11 (b)



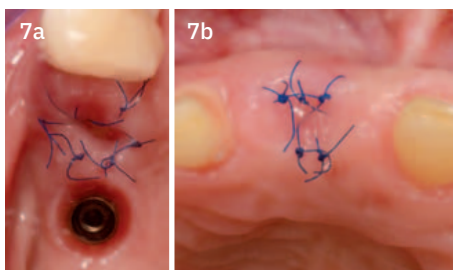
4a 4b  
Leere Extraktionsalveolen der Zähne 14 (a) und 11 (b)



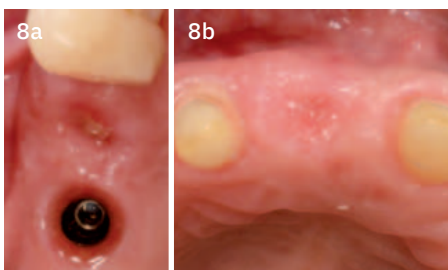
5a 5b  
Extraktionsalveolen gefüllt mit Geistlich Bio-Oss® Collagen



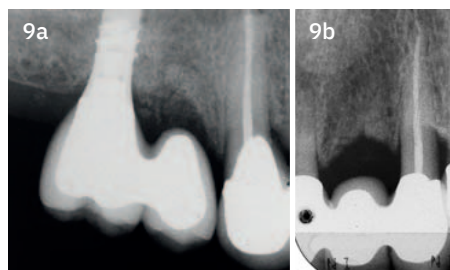
6a 6b  
Geistlich Mucograft® Seal passt sich gut an die Defekte an und wird mit Einzelknopfnähten vernäht.



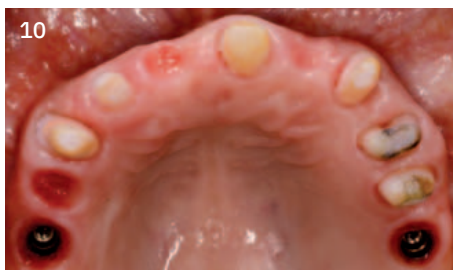7a 7b  
Okklusalanalansicht vor der Nahtentfernung, 1 Woche nach Zahnextraktion



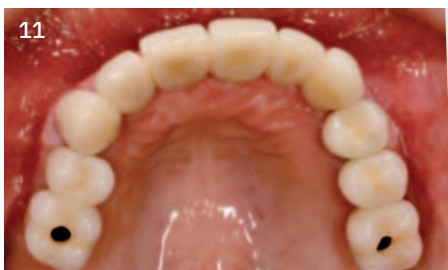8a 8b  
Okklusalanalansicht zeigt gute frühe Heilung der Weichgewebe, Nahtentfernung 1 Woche nach Extraktion.



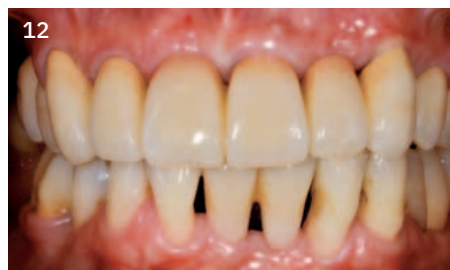9a 9b  
Röntgenbefunde 12 Monate nach Extraktion, Region 14 (a) und 11 (b)



10  
Klinische Situation der konditionierten Weichgewebe 12 Monate nach Extraktion



11  
Endgültige Restauration 12 Monate nach Extraktion (okklusal)



12  
Endgültige Restauration 12 Monate nach Extraktion

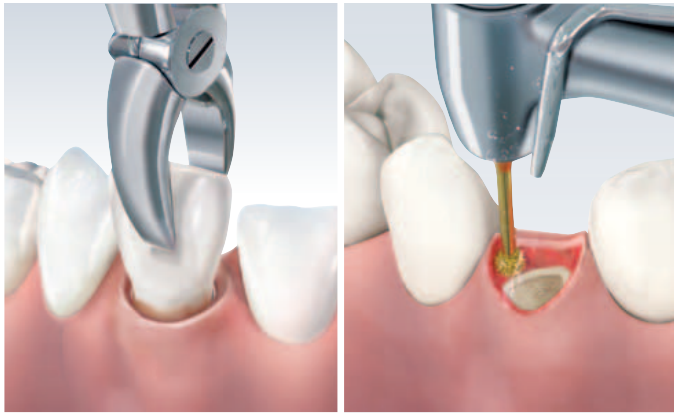
**Verwendete Biomaterialien:**  
Geistlich Bio-Oss® Collagen  
Geistlich Mucograft® Seal



Keine Implantation

# Alveolenmanagement mit Geistlich Biomaterialien

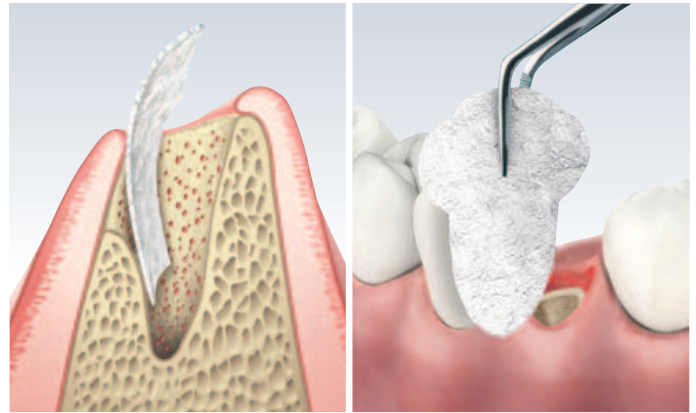
## 1 | Zahnextraktion und Kürettage



- Der Zahn soll minimalinvasiv (atraumatisch) entfernt werden, um die vorhandenen Knochenstrukturen so gut wie möglich zu erhalten.
- Eine gründliche Reinigung der Alveole ist ausschlaggebend.
- Die Deepithelisierung der Wundränder ermöglicht eine Granulation vom Weichgeweberand.

- Bei der Zahnextraktion kann die Bildung eines Lappens zu zusätzlicher Resorption führen<sup>22</sup>.
- Die sorgfältige Durchführung der Kürettage verhindert Spätkomplikationen.

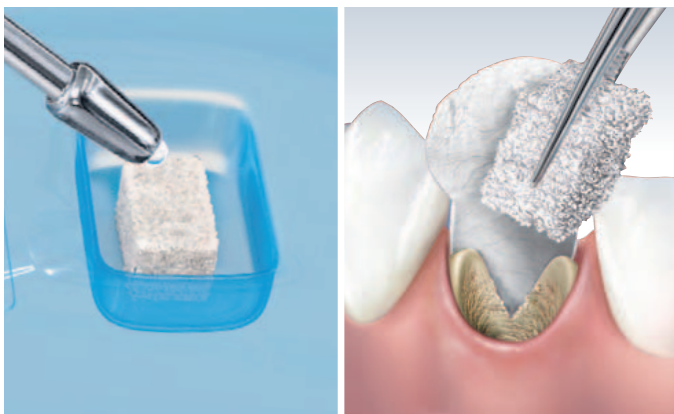## 2 | Einbringen der Geistlich Bio-Gide® oder Geistlich Bio-Gide® Shape



- Bei einer defekten vestibulären Knochenwand kann Geistlich Bio-Gide® trocken geschnitten und mit der rauen Seite zum Defekt in die Alveole gelegt werden.
- Die Geistlich Bio-Gide® Membran kann alternativ auch zwischen Knochen und Periost eingebracht werden.
- Die vorgeformte Geistlich Bio-Gide® Shape reduziert die Vorbereitungszeit für den Zuschnitt einer normalen Bio-Gide®.

- In 85 % der Fälle ist die vestibuläre Knochenwand nicht intakt<sup>17</sup>.

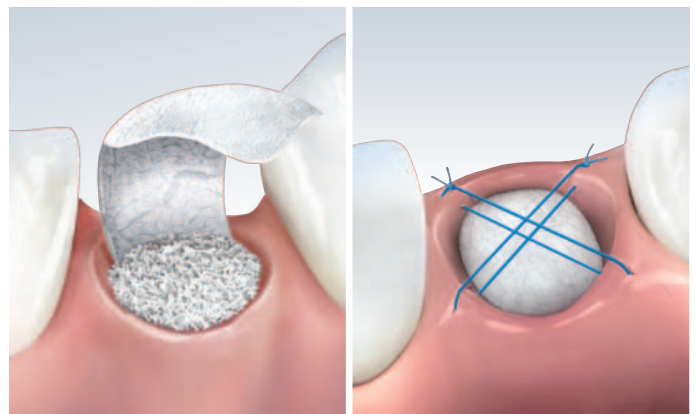
## 3 | Einbringen von Geistlich Bio-Oss® Collagen



- Geistlich Bio-Oss® Collagen sollte mit Kochsalzlösung oder Blut/Blutkonzentrat komplett durchfeuchtet appliziert werden.
- Es kann zurechtgeschnitten und mit einer Pinzette vorsichtig in die Alveole eingebracht werden.

- Geistlich Bio-Oss® Collagen sollte nicht zu stark komprimiert werden.

## 4 | Sicherer Verschluss



- Geistlich Bio-Gide®/ Geistlich Bio-Gide® Shape wird über die gefüllte Alveole geklappt und zwischen Weichgewebe und Knochen fixiert.
- Das umgebende Weichgewebe wird über der Membran durch eine Situationsnaht fixiert.
- Die Membran selbst braucht nicht angenäht zu werden.

- Bei intakter\* Alveole kann Geistlich Mucograft® Seal zum Alveolenverschluss verwendet werden.

\* Die Definition einer intakten Extraktionsalveole variiert in Fachkreisen und lässt bukkale Knochenwanddefekte von 0%–50% zu.



# Fragen und Antworten zu den Biomaterialien

## Was ist der Vorteil wissenschaftlich belegter Biomaterialien?

Nicht alle Biomaterialien sind für die Ridge Preservation geeignet. Vergleichsstudien haben große Unterschiede mit teilweise sogar negativen Auswirkungen auf den Volumenerhalt gezeigt. Geistlich Bio-Oss®, Geistlich Bio-Oss® Collagen und Geistlich Bio-Gide® wurden in annähernd 200 Publikationen und 15 Roundtable Meetings von führenden Experten als geeignete Materialien für die Ridge Preservation bestätigt. Die hohe Biofunktionalität der Biomaterialien ist für die positive Wirkung und die optimale Wundheilung ausschlaggebend.

## Kann Geistlich-Bio-Oss® Collagen auch ohne Geistlich Bio-Gide® verwendet werden?

Das Kollagen in Geistlich Bio-Oss® Collagen hat keine Barrierefunktion und ist kein Ersatz für eine Kollagenmembran. Im Falle einer defekten vestibulären Knochenlamelle sollte auf jeden Fall die Geistlich Bio-Gide® Kollagenmembran mitverwendet werden, da sie das Augmentat gegen das Einwachsen von Weichgewebe abschirmt. Im Falle einer intakten vestibulären Knochenwand lässt sich die Alveole zum Beispiel mit der Kollagenmatrix Geistlich Mucograft® Seal verschließen.

## Ist Geistlich Bio-Oss® Collagen ein Kollagenwürfel bzw. -schwamm?

Nein. Geistlich Bio-Oss® Collagen ist eine Mischung aus 90% Geistlich Bio-Oss® Spongiosa-Granulat und 10% hoch gereinigtem porcinem Kollagen. Geistlich Bio-Oss® ist ein natürliches Knochenmineral bovinen Ursprungs. Die Bindung der Geistlich Bio-Oss® Partikel durch das Kollagen zu einer Blockform erleichtert das Einbringen in den Defekt und das allgemeine Handling.

## Sind allergische Reaktionen auf Geistlich Bio-Oss® Collagen oder Geistlich Bio-Gide® möglich?

Beide Produkte enthalten Kollagen und allergische Reaktionen können nicht gänzlich ausgeschlossen werden\*. Sie treten jedoch sehr selten auf.

\* Instructions For Use Geistlich Bio-Oss® Collagen 937112/1207 und Instructions For Use Geistlich Bio-Gide® 937150/1102.

## Kann Geistlich Bio-Gide® für das offene Einheilen bei der Behandlung von Extraktionsalveolen verwendet werden?

Klinische Erfahrungen zeigen, dass in den meisten Fällen, in denen ein vollständiger Verschluss der Wunde nicht möglich war, dennoch eine zufriedenstellende Heilung erfolgt\*. Vorteile des offenen Einheilens sind die Extraktion ohne Lappenbildung und der Erhalt der Mukogingivallinie.

\* Instructions For Use Geistlich Bio-Gide® 937150/1102.



# Produkt- und Anwendungsinformationen für die Ridge Preservation

## Geistlich Bio-Oss® Spongiosa Granulat




Natürliches Knochenmineral bovinen Ursprungs und strukturell vergleichbar mit menschlicher Spongiosa. Geistlich Bio-Oss® besitzt aufgrund seiner natürlichen Mikro- und Makroporenstruktur hervorragende osteokonduktive Eigenschaften und kann für alle gängigen Augmentationskonzepte in der oralen Knochenregeneration verwendet werden.

### Anwendung:

- Vor der Augmentation mit steriler physiologischer Kochsalzlösung oder Blut / Blutkonzentrat anmischen.
- Geistlich Bio-Oss® sollte mit einer Membran (z.B. Geistlich Bio-Gide®) abgedeckt werden.

## Geistlich Bio-Gide® Geistlich Bio-Gide® Shape




Natürliche porcine Kollagenmembran (Barrieremembran) zur gesteuerten Knochen- und Geweberegeneration. Die zellokklusive Kollagenmembran besitzt eine glatte und eine raue Seite und wirkt als Leitstruktur für die Knochen- und Weichgewebsheilung.

### Anwendung:

- Sollte trocken geschnitten werden.
- Sollte trocken und mit dem Symbol »UP« zur Mundhöhle zeigend appliziert werden.
- Kann in der Alveole auf den Defektbereich appliziert oder alternativ zwischen Knochen und Periost eingeführt werden.
- Sollte das Augmentat über der Alveole komplett abdecken und oral unter dem Weichgewebe fixiert werden.
- Kann mit Nähten fixiert werden.

## Geistlich Bio-Oss® Collagen




Knochenersatzmaterial bestehend aus 90 % Geistlich Bio-Oss® Spongiosa Granulat 0,25–1 mm in Kombination mit 10 % porcinem Kollagen. Die Kollagenmatrix stabilisiert das Blutkoagel und erleichtert die Handhabung und Applikation in den Defekt, während die Biofunktionalität von Geistlich Bio-Oss® vollumfänglich erhalten bleibt.

### Anwendung:

- Bio-Oss® Collagen sollte „vollständig“ mit steriler Kochsalzlösung durchtränkt, alternativ mit Blut oder Blutkonzentrat appliziert werden.
- Kann zurechtgeschnitten und mit einer Pinzette vorsichtig in die Alveole eingebracht werden.
- Kann bei Bedarf mit einem Knochentransplantat-Stopfer (oder ähnlichem Instrument) in die Alveole verdichtet werden, darf aber nicht zu stark komprimiert werden.

## Geistlich Mucograft® Seal<sup>36</sup>



Unvernetzte porcine Kollagenmatrix zum weichgewebigen Verschluss der Extraktionsalveole. Die Matrix besteht aus zwei Schichten: Die kompakte native Membranstruktur sorgt für Stabilität, schützt die Wunde bei offener Einheilung und bietet eine hinreichende Ausreißfestigkeit beim Vernähen. Die zweite schwammartige Struktur aus porösem Kollagen stabilisiert das Blutkoagel, fördert die Migration von Bindegewebszellen und die Bildung von Weichgewebe.

### Anwendung:

- Muss für eine adäquate Unterstützung mit einem Knochenersatzmaterial verwendet werden (z.B. Geistlich Bio-Oss® Collagen).
- Sollte nach Deepithelisierung der angrenzenden Weichgeweberänder appliziert werden.
- Sollte trocken appliziert werden.
- Muss mit der schwammigen Seite (mit Rillen markiert) zur Extraktionsalveole zeigend appliziert werden.
- Sollte mit nicht resorbierbarem Nahtmaterial vernäht und nicht geklebt werden.
- Sollte randständig mit Einzelknopfnähten vernäht werden (empfohlen: 5.0 oder 6.0) oder mit doppelten Einzelknopf- oder Kreuznähten (empfohlen: 5.0), abhängig vom Defekt.
- Sollte spannungsfrei und eng an den deepithelisierten Weichgeweberand adaptiert werden.

Dr. med. dent. Thomas Zumstein  
Facharzt für Oralchirurgie  
WBO SSO für orale Implantologie



## Wie wichtig ist die Kürettage der Extraktionsalveole vor der Ridge Preservation?

Sehr wichtig. Um einer Entzündung vorzubeugen, muss die Alveole frei sein von Wurzelresten, Fremdkörpern und entzündlichem Gewebe. Der behandelnde Zahnarzt sollte für diesen Schritt auf jeden Fall ausreichend Zeit einplanen.

## Über welche Risiken sollen die Patienten informiert werden?

Die Patienten müssen über die allgemeinen Risiken eines chirurgischen Eingriffs informiert werden. Die Ridge Preservation ist aber ein nicht-invasives Verfahren, das mit sehr geringen Risiken verbunden ist. In sehr seltenen Fällen können allergische Reaktionen auf das Material auftreten.

## Welche Maßnahmen sollen die Patienten nach der Behandlung ergreifen?

- Kalte Kompressionen helfen, nach der Operation eine Schwellung zu vermeiden.
- Schmerzmittel können bei Bedarf, auf Verschreibung des Zahnarztes, eingenommen werden.
- In den ersten Wochen ist die Operationsstelle lediglich mit einer antibakteriellen Mundspülung zu reinigen. In der Umgebung der Wunde ist eine Zahnbürste mit weichen Borsten zu verwenden.
- Heiße Getränke/Speisen, Alkohol und Zigaretten sollten für 2–3 Tage, wegen der Gefahr einer Nachblutung, vermieden werden.
- Rauchen und unzureichende Mundhygiene können den Behandlungserfolg beeinträchtigen.
- Nachkontrollen sind auch bei problemlosem Abheilen einzuhalten.

## Ist eine Extraktion mit Lappenbildung zu empfehlen?

Einzelne Zahnärzte bevorzugen die Zahnextraktion mit Lappenbildung, um die Knochenverhältnisse besser beurteilen zu können. Dies erhöht jedoch die Morbidität für den Patienten und verursacht möglicherweise eine zusätzliche Resorption an der Knochenoberfläche aufgrund verminderter Blutversorgung und Hypoxie im kortikalen Knochen <sup>23</sup>.

## Was kann ich im Fall einer infizierten Alveole tun?

- A. Konventionell wird die Alveole kürettiert, mit physiologischer Kochsalzlösung gespült, mit einem Drain versorgt und heilt offen ab.
- B. Bei einer Ridge Preservation wird die Alveole sorgfältig kürettiert und ebenfalls mit physiologischer Kochsalzlösung gespült. Eventuell muss der Knochen angefrischt werden (die Alveole muss bluten) und der Patient erhält bei Bedarf und nach Ermessen des Arztes Antibiotika.

## Beeinträchtigt das Provisorium den Heilungsprozess nach Ridge Preservation?

Das Provisorium sollte nicht zu fest auf das Weichgewebe drücken, um die Heilung nicht zu beeinträchtigen.

## Worauf kommt es bei der Naht über der Alveole an?

Das Wichtigste ist, dass die Naht keine Spannung auf das Weichgewebe ausübt. Sie soll die Geistlich Bio-Gide® oder Geistlich Mucograft® Seal gegen koronal stabilisieren und dabei keinen Druck auf das darunterliegende Geistlich Bio-Oss® Collagen ausüben (unschöne, spätere Weichteilkontur mit Delle ist die Folge).

## Ab welchem Zeitpunkt ist nach einer Ridge Preservation mit ausreichendem Knochen zu rechnen?

Grundsätzlich ist der Regenerationsprozess, je nach Patient und Größe der Alveole, unterschiedlich. Viele wissenschaftliche Publikationen zeigen jedoch, dass in etwa 4–6 Monaten mit einer hartgewebigen Regeneration der Alveole gerechnet werden darf <sup>20</sup>.

### Gender-Hinweis:

Aus Gründen der besseren Lesbarkeit wird auf die gleichzeitige Verwendung der Sprachformen männlich, weiblich und divers (m/w/d) verzichtet. Sämtliche Personenbezeichnungen gelten gleichermaßen für alle Geschlechter.



Nutzen Sie gerne  
unseren Online-Shop:  
<https://shop.geistlich.de>

Abonnieren Sie  
unseren Newsletter



#### Hersteller Geistlich Produkte:

##### Geistlich Pharma AG

Business Unit Biomaterials  
Bahnhofstrasse 40  
CH-6110 Wolhusen  
Tel. + 41 41 4 92 55 55  
Fax + 41 41 4 92 56 39  
[www.geistlich-pharma.com](http://www.geistlich-pharma.com)

#### Vertrieb Deutschland:

Geistlich Biomaterials  
Vertriebsgesellschaft mbH  
76534 Baden-Baden  
Schöckstraße 4  
Tel. + 49 7223 9624-0  
Fax + 49 7223 9624-10  
[info.de@geistlich.com](mailto:info.de@geistlich.com)  
[www.geistlich.de](http://www.geistlich.de)



#geistlichdentaldeutschland

#### Literaturangaben:

- 1 | Weibrich G et al., Mund Kiefer Gesichtschirurg 4, 2000; 148-152.
- 2 | Degidi M et al., Oral Dis. 2006 Sep; 12(5): 469-475.
- 3 | Artzi Z, et al. J Periodontol. 2001 Feb; 72(2):152-9.
- 4 | Becker J et al., Clin. Oral Implants Res. 2009; 20(7):742-93.
- 5 | Rothamel D et al., Clin. Oral Implants Res. 2005; 16:369-378.
- 6 | Ghanaati S, et al. Biomed Mater. 2011 Feb; 6(1):015010.
- 7 | Thoma DS, et al. J Clin Periodontol. 2012 Feb; 39(2):157-65.
- 8 | Cardaropoli D, et al. Int J Periodontics Restorative Dent. 2012 Aug; 32(4):421-30.
- 9 | Cardaropoli D, et al. Int J Periodontics Restorative Dent. 2014 Mar-Apr; 34(2):211-7.
- 10 | Perelman-Karmon et al. Int J Periodontics Restorative Dent. 2012 Aug; 32(4):459-65.
- 11 | Jung RE, et al. J Clin Periodontol. 2013 Jan; 40(1):90-8.
- 12 | Schropp L, et al. Int J Periodontics Restorative Dent. 2003 Aug; 23(4):313-23.
- 13 | Van der Weijden F, et al. J Clin Periodontol. 2009 Dec; 36(12):1048-58.
- 14 | Sanz M, et al. Clin Oral Implants Res. 2010 Jan; 21(1): 13-21.
- 15 | Hämmerle CH, et al. Clin Oral Implants Res. 2012 Feb; 23 Suppl 5:80-2.
- 16 | Vignoletti F, et al. Clin Oral Implants Res. 2012 Feb; 23 Suppl 5:22-38.
- 17 | Weng D, et al. Eur J Oral Implantol. 2011; 4 Suppl: 59-66.
- 18 | Avila-Ortiz G, et al. J Dent Res. 2014 Oct; 93(10):950-8.
- 19 | Wang RE & Lang NP Clin Oral Implants Res. 2012 Oct; 23 Suppl 6:147-56.
- 20 | Morjaria KR, et al. Clin Implant Dent Relat Res. 2014 Feb; 16(1):1-20.
- 21 | Horváth A, et al. Clin Oral Investig. 2013 Mar; 17(2):341-63.
- 22 | Vittorini Orgeas G, et al. Int J Oral Maxillofac Implants. 2013 Jul-Aug; 28(4):1049-61.
- 23 | Ackermann KL. Int J Periodontics Restorative Dent. 2009 Oct; 29(5):489-97.
- 24 | Schlee M & Esposito M. Eur J Oral Implantol. 2009 Autumn; 2(3):209-17.
- 25 | Bilder mit freundlicher Genehmigung von Dr. Fernán López.
- 26 | Bild mit freundlicher Genehmigung von Prof. Anton Sculean.
- 27 | Bilder mit freundlicher Genehmigung von Dr. Juanjo Iturralde Jr.
- 28 | Buser D, et al. J Dent Res. 2013 Dec; 92(12 Suppl):176S-82S.
- 29 | Jensen SS, et al. J Periodontol. 2014 Nov; 85(11):1549-56.
- 30 | Nevins M, et al. Int J Periodontics Restorative Dent. 2006 Feb; 26(1):19-29.
- 31 | Chen ST, et al. Clin Oral Implants Res. 2007 Oct; 18(5):552-62.
- 32 | Lindhe J, et al. Clin Oral Implants Res. 2014 Jul; 25(7):786-90.
- 33 | Schlee M & Esposito M. Clin Oral Implants Res. 2014 Jul; 25(7):786-90.
- 34 | Shakibaie-M B. Int J Periodontics Restorative Dent. 2013 Mar-Apr; 33(2):223-8.
- 35 | Lee DW, et al. Int J Oral Maxillofac Implants. 2009 Jul-Aug; 24(4):609-15.
- 36 | Geistlich Mucograft® Seal Bericht über Treffen des Beratertremiums,  
Daten in Akten, Geistlich Pharma AG, Wolhusen, Schweiz.
- 37 | Hämmerle CH. et al., Int J Oral Maxillofac Implants. 2004; 19 Suppl: 26-8.
- 38 | Al-Maawi S, et al. The Journal of oral implantology vol. 46,3 (2020): 190-207.
- 39 | Al-Maawi S, et al. Seminars in immunology vol. 29(2017): 49-61.
- 40 | Rothamel D, et al. The international journal of oral & maxillofacial implants vol. 27,1 (2012): 146-154.
- 41 | Feher B, et al. International journal of implant dentistry vol. 7, 150. 7 Jun. 2021.
- 42 | Kuchler U, et al. Clinical oral implants research vol. 29,4 (2018): 381-388.